

· 指南与共识 ·

中国抗癌协会神经内分泌肿瘤诊治指南 (2025年版)

中国抗癌协会神经内分泌肿瘤专业委员会

[摘要] 神经内分泌肿瘤 (neuroendocrine neoplasms, NENs) 是一类起源于肽能神经元和神经内分泌细胞, 具有神经内分泌分化特性并表达神经内分泌标志物的少见肿瘤, 可发生于全身各处, 以肺和胃肠胰最为常见。国内外研究均显示, NENs的发病率在不断上升。NENs的异质性较高, 可起源于多个组织和器官, 包括垂体、甲状腺、甲状旁腺、皮肤、支气管肺及胸腺、胃肠胰、肾上腺、生殖泌尿器官等, 且同一组织或器官起源的NENs分类、分级不同时, 亦有显著不同的生物学行为。NENs的高度异质性决定其诊断的困难和复杂性, 除了临床症状, 还需包括特殊的生物标志物、内镜、超声、计算机体层成像 (computed tomography, CT)、磁共振成像 (magnetic resonance imaging, MRI) 等常规影像学检查以及各种功能影像学检查手段进行整合诊断。此外, NENs的治疗方式也涵盖了内镜治疗、外科治疗、介入治疗、药物治疗、放疗及肽受体放射性核素治疗 (peptide receptor radionuclide therapy, PRRT) 等多种手段。治疗策略的制定既要遵循指南规范, 又要在多学科团队 (multidisciplinary team, MDT) 协作整合诊治的基础上进行个体化选择。2024年, 中国抗癌协会神经内分泌肿瘤专业委员会再次组织本领域相关专家, 在《中国抗癌协会神经内分泌肿瘤诊治指南 (2022年版)》、其他相关国内外指南和共识、以及最新临床研究结果的基础上, 制定了《中国抗癌协会神经内分泌肿瘤诊治指南 (2025年版)》。本指南已在国际实践指南注册与透明化平台 (Practice guideline REgistration for transPAREncy, PREPARE) 上注册, 注册编号为PREPARE-2024CN1158。2025年版指南对2022年版指南相应内容进行更新及修订, 并进一步扩充了除胸部和胃肠胰以外的NENs, 包括垂体神经内分泌瘤 (pituitary neuroendocrine tumors, PitNETs)、甲状腺髓样癌 (medullary thyroid carcinoma, MTC)、嗜铬细胞瘤/副神经节瘤 (pheochromocytoma and paragangliomas, PGLs) 及Merkel细胞癌 (Merkel cell carcinoma, MCC) 的诊治推荐, 以期为临床工作者提供参考。

[关键词] 神经内分泌肿瘤; 诊断; 治疗; 指南

中图分类号: R736; R739.4 文献标志码: A

DOI: 10.19401/j.cnki.1007-3639.2025.01.010

基金项目: 无。

利益冲突: 无。

伦理批件: 不需要。

知情同意: 不需要。

引用本文: 中国抗癌协会神经内分泌肿瘤专业委员会. 中国抗癌协会神经内分泌肿瘤诊治指南 (2025年版) [J]. 中国癌症杂志, 2025, 35(1): 85-142.

Funding: no.

Conflicts of interest: no.

Ethical approval: not required.

Informed consent: not required.

Cite this article: Society of Neuroendocrine Neoplasm of China Anti-Cancer Association. China Anti-Cancer Association guideline for diagnosis and treatment of neuroendocrine neoplasms (2025 edition) [J]. China Oncol, 2025, 35(1): 85-142.

China Anti-Cancer Association guideline for diagnosis and treatment of neuroendocrine neoplasms (2025 edition)

Society of Neuroendocrine Neoplasm of China Anti-Cancer Association

Correspondence to: CHEN Jie E-mail: chen0jie@hotmail.com; NIE Yongzhan E-mail: yongznie@fmmu.edu.cn; WU Wenming E-mail: doctorwuu@126.com

[Abstract] Neuroendocrine neoplasms (NENs) are a rare group of tumors that originated from peptidergic neurons and neuroendocrine cells, which has neuroendocrine differentiation characteristics and expresses neuroendocrine markers. NENs occur in all parts of the body, especially in lung, gastrointestinal tract and pancreas. Both domestic and foreign researches showed that the incidence of NENs is on the rise. NENs have high heterogeneity and can originate in multiple tissues and organs, including pituitary, thyroid, parathyroid, skin, bronchial lung and thymus, gastrointestinal tract and pancreas, adrenal glands, genitourinary organs, etc. At the same time, when the classification and grading of NENs originating from the same tissue or organ are different,

they also have significantly different biological behaviors. The high heterogeneity of NENs determines the difficulty and complexity of its diagnosis. In addition to clinical symptoms, it also needs to include special biomarkers, endoscopy, ultrasound, computed tomography (CT), magnetic resonance imaging (MRI) and various functional imaging methods for integrated diagnosis. In addition, the treatment of NENs also covers endoscopic therapy, surgical treatment, interventional therapy, drug therapy, radiotherapy and peptide receptor radionuclide therapy (PRRT). The development of treatment strategies requires not only following guidelines, but also making individual choices on the basis of multidisciplinary team (MDT) collaboration and integrated diagnosis and treatment. In 2024, the Society of Neuroendocrine Neoplasm of China Anti-Cancer Association once again organized experts in relevant fields to formulate the “China Anti-Cancer Association guideline for diagnosis and treatment of neuroendocrine neoplasms (2025 edition)” on the basis of the “China Anti-Cancer Association guideline for diagnosis and treatment of neuroendocrine neoplasm (2022 edition)”, domestic and international guidelines and consensus, as well as the latest clinical research results. The guideline had been registered on Practice guideline REgistration for transPAREncy (PREPARE) with the registration number PREPARE-2024CN1158. The 2025 edition updated and revised the relevant content from the 2022 edition and further expanded recommendations beyond thoracic, gastrointestinal tract and pancreas NENs, including pituitary neuroendocrine tumors (PitNETs), medullary thyroid carcinoma (MTC), pheochromocytoma/paragangliomas (PPGLs) and Merkel cell carcinoma (MCC), with the expectation of providing references for clinical practitioners.

[**Key words**] Neuroendocrine neoplasms; Diagnosis; Treatment; Guideline

1 概 述

神经内分泌肿瘤 (neuroendocrine neoplasms, NENs) 是一类起源于肽能神经元和神经内分泌细胞, 具有神经内分泌分化特性并表达神经内分泌标志物的少见肿瘤, 可发生于全身各处, 以肺和胃肠胰最为常见^[1-2]。国内外研究^[1-3]均显示, NENs的发病率在不断上升。美国流行病学调查^[1]显示, 与其他类型肿瘤相比, 胸部NENs及胃肠胰NENs (gastroenteropancreatic NENs, GEP-NENs) 的发病率上升趋势更显著, 1973—2012年, NENs发病率增加了6.4倍, 达到了6.98/10万人年。垂体神经内分泌瘤 (pituitary neuroendocrine tumors, PitNETs) 总发病率为1.0~7.4/10万人年, 其中, 肢端肥大症 (垂体生长激素瘤) 的发病率为0.2~1.1/10万人年^[4]。其他相对少见的NENs, 包括甲状腺髓样癌 (medullary thyroid carcinoma, MTC) 和嗜铬细胞瘤/副神经节瘤 (pheochromocytoma and paragangliomas, PPGLs) 的发病率分别为1.3~8.2/100万人年^[5]和2.0~8.0/100万人年^[6]。Merkel细胞癌 (Merkel cell carcinoma, MCC) 的发病率具有显著的人群差异, 亚洲人群发病率0.026~0.038/10万人年^[7], 而澳大利亚人群发病率高达1.6/10万人年^[8]。

NENs的异质性较高, 可起源于多个组织和器官, 包括垂体、甲状腺、甲状旁腺、皮肤、支气管肺及胸腺、胃肠胰、肾上腺、生殖泌尿器官等, 且同一组织或器官起源的NENs分类、分级不同时, 亦有显著不同的生物学行为。胰腺和直肠是亚洲人群最常见的发病部位^[1-2], 而欧

美白人中, 中肠 (空肠、回肠、阑尾及近端结肠) 和胰腺是最常见的发病部位; 根据是否存在特定基因胚系突变, NENs可分为散发性和遗传性, 尽管后者相对少见, 不同基因 (*MEN1*、*RET*、*VHL*、*NFI*等) 的胚系突变所引起的遗传综合征各具特点^[9]; 根据肿瘤是否分泌激素及产生激素相关症状, NENs可分为功能性和非功能性^[10]; 病理学上根据肿瘤起源及是否表达上皮标记, NENs可分为上皮型和非上皮型 (神经型); 根据肿瘤分化程度, NENs可分为分化好的神经内分泌瘤 (neuroendocrine tumor, NET) 和分化差的神经内分泌癌 (neuroendocrine carcinoma, NEC), 不同部位的NENs有不同的病理学命名、分类和分级^[11]; 此外, 在胃NET (gastric NET, g-NET) 中, 根据发病机制和相关背景疾病不同, 还存在与其他部位NENs不同的临床分型^[12]。NENs的高度异质性决定了其诊断的困难和复杂性, 除了临床症状, 还需包括特殊的生物标志物、内镜、超声、计算机体层成像 (computed tomography, CT)、磁共振成像 (magnetic resonance imaging, MRI) 等常规影像学检查以及各种功能影像学检查手段进行综合诊断。此外, NENs的治疗方式也涵盖了内镜治疗、外科治疗、介入治疗、药物治疗、放疗及肽受体放射性核素治疗 (peptide receptor radionuclide therapy, PRRT) 等多种手段^[13-19]。治疗策略的制定既要遵循指南规范, 又要在多学科团队 (multidisciplinary team, MDT) 协作整合诊治的基础上进行个体化选择。

2022年,中国抗癌协会制定了《中国抗癌协会神经内分泌肿瘤诊治指南(2022年版)》,这是首版NENs整合诊治指南^[20]。2024年,中国抗癌协会再次组织本领域相关专家,在《中国抗癌协会神经内分泌肿瘤诊治指南(2022年版)》、其他相关国内外指南和共识、以及最新临床研究结果的基础上,制定了《中国抗癌协会神经内分泌肿瘤诊治指南(2025年版)》。本指南已在国际实践指南注册与透明化平台(Practice guideline REgistration for transPAREncy, PREPARE)上注册,注册编号为REPARE-2024CN1158。2025年版指南一方面对2022年版指南相应内容进行更新及修订,另一方面进一步扩充了胸部和胃肠胰以外的NENs,包括PitNETs、MTC、PPGLs、MCC的整合诊治推荐。

2 临床表现

2.1 功能性NENs (functional NENs, F-NENs)

F-NENs是指能分泌激素,并导致激素相关临床症状的NENs,约占所有NENs的20%。F-NENs好发于垂体和胰腺,其次是小肠、支气管肺及胸腺、肾上腺。功能性PitNETs包括生长激素瘤(临床表现为肢端肥大症)、泌乳素瘤、促肾上腺皮质激素(adrenocorticotrophic

hormone, ACTH)瘤(库欣综合征)、促甲状腺激素瘤等,功能性胰腺NENs(functional pancreatic NENs, F-pNENs)包括胰岛素瘤、胃泌素瘤、胰高血糖素瘤、异位ACTH瘤、血管活性肠肽(vasoactive intestinal polypeptide, VIP)瘤、甲状旁腺素相关肽瘤、生长激素释放激素瘤等^[21-22]。小肠和支气管肺F-NENs常见为伴类癌综合征的肿瘤。胸腺F-NENs常见为异位ACTH瘤。肾上腺F-NENs为分泌儿茶酚胺类激素的嗜铬细胞瘤。极少部分F-NENs可同时或异时分泌两种或两种以上不同的激素,尤以胃泌素合并其他功能性激素分泌最为多见,可同时表现两种或两种以上激素相应的临床综合征(表1)。

2.1.1 功能性胃肠NENs (functional gastrointestinal NENs, F-GINENs)

F-GINENs以伴类癌综合征的小肠NENs及胃泌素瘤最为常见^[23]。

伴类癌综合征的小肠NENs患者,多存在肝转移。因肿瘤分泌5-羟色胺等血管活性激素导致突发性或持续性的头面部、躯干部皮肤潮红,可因酒精、剧烈活动、精神压力或进食含3-对羟基苯胺的食物如巧克力、香蕉等诱发;轻度或中度的腹泻伴有腹痛,腹泻不一定与皮肤潮红同时存

表1 F-NENs的临床分类和特征

类型	发病率 (n/100万人年)	分泌激素	常见部位	转移比例	主要症状
胰岛素瘤	1~4	胰岛素	胰腺	5%~10%	发作性低血糖症候群
胃泌素瘤	0.5~3	胃泌素	十二指肠、胰腺	<50%	卓-艾综合征
VIP瘤	0.05~0.20	VIP	胰腺	40%~80%	水样泻、低钾血症、胃酸缺乏、酸中毒
胰高血糖素瘤	0.01~0.10	胰高血糖素	胰腺	50%~80%	坏死游走性红斑、贫血、葡萄糖不耐受、体重下降
生长抑素瘤	罕见	生长抑素	胰腺、十二指肠、空肠	50%~60%	糖尿病、胆石症、腹泻、胃酸缺乏、低血糖
产生ACTH的NET	少见	ACTH	胰腺、胸腺、垂体	>90%	库欣综合征
产生5-羟色胺的NET	少见	5-羟色胺	小肠、肺、胰腺	>60%	类癌综合征
产生甲状旁腺激素相关肽的NET	罕见	甲状旁腺激素相关肽	胰腺	>90%	高钙低磷血症
Ctn瘤	罕见	Ctn	胰腺	>90%	腹泻、潮红
产生生长激素释放激素的NET	罕见	生长激素释放激素	胰腺、肺	>60%	异位肢端肥大症
嗜铬细胞瘤	0.2~0.8	儿茶酚胺类激素	肾上腺	15%~20%	高血压、心悸、头痛、出汗
生长激素瘤	0.2~1.1	生长激素	垂体	0.2%	肢端肥大症
泌乳素瘤	2.1~5.4	泌乳素	垂体	0.2%	闭经、异常泌乳、男性性功能障碍
促甲状腺激素瘤	0.03~0.04	促甲状腺激素	垂体	0.2%	甲亢

Ctn: 降钙素 (calcitonin)。

在,可能与肠蠕动增加有关;部分患者可出现肠系膜纤维化相关症状,表现为肠梗阻、肠缺血及输尿管梗阻等。患者也可伴发类癌心脏病或类癌危象。前者多表现为三尖瓣或肺动脉瓣狭窄或关闭不全,后者是由于类癌综合征相关激素快速释放入血而诱发的危象,表现为持续性皮肤潮红、支气管哮喘发作进而导致呼吸困难、血压异常升高或降低、心律失常、意识模糊甚至昏迷等,若抢救不及时可能会有生命危险。少数3型g-NET(分型见3.6)由于分泌血管活性激素可致不典型的类癌综合征,具体表现为皮肤潮红、水肿、头痛、支气管痉挛等。

十二指肠胃泌素瘤占散发性胃泌素瘤患者的50%~88%,极少部分胃泌素瘤发生于胃窦,此类肿瘤常表现为“卓-艾综合征”,常见的主要症状包括腹痛、反酸、腹泻(呈间歇性腹泻),存在顽固、多发或非典型部位的消化性溃疡。反酸及腹泻等症状多在服用质子泵抑制剂后明显好转,停用质子泵抑制剂后症状反复。

生长抑素瘤作为一种罕见的F-GINENs,可发生于十二指肠和空肠。肿瘤分泌生长抑素,可抑制多种激素分泌导致相关临床症状:抑制胰岛素的释放可引发糖尿病;抑制胰高血糖素则可导致低血糖。抑制胃泌素的分泌可引起患者出现消化不良或进食后上腹部饱胀感的症状。生长抑素还可影响胆囊收缩功能进而引发胆石症,导致糖类和脂类的代谢异常,使患者粪便中渗透压增高,进而引起脂肪泻症状。

2.1.2 F-pNENs

F-pNENs约占所有pNENs的34.4%。临床常据F-pNENs异常分泌激素的种类对其命名,因此准确识别患者的激素相关表现是诊断F-pNENs的前提。部分F-pNENs可同时或先后分泌多种激素,临床表现也相对复杂。

胰岛素瘤是最常见的F-pNENs,约占所有F-pNENs的94.8%,多位于胰腺内,散发性常为单发,遗传相关性(多为MEN1相关)常为多发,恶性程度低^[23]。胰岛素瘤的典型临床表现为“Whipple三联征”,包括发作性低血糖症候群、发作时血糖低于2.8 mmol/L、补充葡萄糖后症状消失。发作性低血糖症候群具体表现为:自主神经症状(包括肾上腺素能症状,如心悸、震颤等,以及胆碱能症状,如出汗、饥饿、感觉异常等)和中枢神经症状(如焦虑、反应迟钝、意

识模糊、短暂意识丧失、癫痫发作等)。长期发作性低血糖还可影响患者认知功能,并因反复加餐导致肥胖。

胃泌素瘤是第二常见的F-pNENs,多数位于“胃泌素瘤三角”(即由胆囊管/胆总管交汇处、胰头/胰颈交汇处、十二指肠降部/水平部交汇处围成的三角形区域),表现为散发性(常为单发)或遗传相关性(MEN1相关,常为多发)特征^[23]。胃泌素瘤的典型临床表现是“卓-艾综合征”,主要包括难治性消化性溃疡和慢性腹泻。腹泻以水样泻为特征,并可作为唯一的临床表现。其他临床症状常包括反酸、烧心、恶心、呕吐,以及因消化性溃疡导致的慢性腹痛甚至消化道出血及穿孔等。

其他F-pNENs统称为罕见F-pNENs,主要包括VIP瘤、胰高血糖素瘤、生长抑素瘤、产生5-羟色胺的NET,以及更罕见的产生ACTH、促肾上腺皮质激素释放激素、生长激素释放激素、甲状旁腺激素相关肽、Ctn等的NENs。

2.1.3 功能性支气管肺NENs

大部分的支气管肺NENs属于功能性肿瘤,临床常表现为特异性的综合征,包括分泌5-羟色胺引起的类癌综合征、分泌ACTH引起的库欣综合征及分泌生长激素释放激素引起的异位肢端肥大症^[24-25]。支气管肺NENs类癌综合征的发生率可达13%^[26]。由于功能性支气管肺NENs还分泌组胺代谢产物,因此其所引起的类癌综合征的表现与起源于GEP-NENs的临床表现略有不同,特异性症状包括流泪、喘息和流汗,并且由于激素经肺内直接进入左心,所以此类患者更容易发生类癌心脏病且潮红持续时间更长,分布范围更广^[27]。

2.1.4 功能性胸腺NENs

胸腺NENs比较少见,其中功能性肿瘤约占14%^[28]。最常见的包括肿瘤分泌ACTH引起以满月脸、向心性肥胖、痤疮、紫纹、高血压和继发性糖尿病为主要表现的异位库欣综合征,以及合并多发性内分泌腺瘤病1型(multiple endocrine neoplasia type 1, MEN1)所引起的垂体瘤、甲状旁腺腺瘤以及F-pNENs所引起的相关症状。

2.1.5 PitNETs

PitNETs临床表现包括肿瘤占位导致的临床症状,以及垂体激素异常分泌表现出的一系列激素相关症状^[29-30]。大于1 cm的PitNETs即有可能

引起各种压迫症状，如压迫、浸润垂体及其周围组织，可引发垂体前叶激素分泌不足导致垂体前叶功能减退；压迫视神经、视交叉，可引起视野缺损和视力减退；若肿瘤向两侧生长，包绕海绵窦，可引起海绵窦综合征表现；亦可出现头痛、恶心、呕吐和颅内压增高表现，且部分PitNETs还可出现垂体卒中。若同时存在激素分泌异常，也会出现相应激素相关症状。最常见的为肿瘤分泌泌乳素，会造成育龄期女性的溢乳、月经周期紊乱甚至影响排卵，导致不孕。肿瘤分泌生长激素则表现为肢端肥大症，若儿童期起病可表现为巨人症。肿瘤分泌ACTH，则会引起库欣综合征的表现。肿瘤分泌促甲状腺激素，可导致甲状腺激素合成和分泌增加，患者出现甲亢。此外，部分肿瘤可分泌两种及以上的激素，根据激素混合类型的不同，出现不同临床表现的组合，最常见的混合瘤为同时分泌生长激素和泌乳素的肿瘤。

2.1.6 PPGLs

PPGLs的临床表现极其多样，取决于解剖位置、肿瘤大小、累及范围及是否分泌儿茶酚胺激素。无激素分泌的PPGLs无特征性表现，常表现为占位效应所引起的一些局部压迫症状。起源于交感神经副神经节的PPGLs主要发生于肾上腺（嗜铬细胞瘤）、颅底以及胸、腹部和盆腔的脊椎旁，以肾上腺素和去甲肾上腺素相关症状为特征，经典的三联征包括心悸、头痛、出汗或震颤伴面色苍白以及呼吸困难。但高血压是最严重及常见的表现，可伴肥厚性或扩张性心肌病。其他激素相关症状可包括基础代谢增加、2型糖尿病、便秘、缺血性结肠炎、视力改变、白细胞增多、精神症状及罕见的高钙血症和红细胞增多症。症状持续时间和频率各不相同，可以是自发或由各种刺激引起，如高酪胺含量的食物、持续的体力活动、创伤等。头颈部的PPGLs多起源于副交感神经副神经节，通常不产生儿茶酚胺激素，具有低转移潜力，常表现为头颈部肿块，伴有与肿瘤体积和局部压迫相关的症状，或在常规影像检查中偶然发现^[6]。

2.1.7 MTC

MTC是起源于甲状腺C细胞的一类NENs，分为遗传性和散发性两大类，75%~80%为散发性。早期症状主要为甲状腺区肿块，通常颈部淋巴结较早出现转移。极少数肿瘤可分泌5-HT、ACTH及Ctn基因相关肽等激素，导致患者出现

腹泻、潮红、异位库欣综合征及血钙异常的表现^[31-32]。遗传性MTC则多以多发性内分泌腺瘤病2型（multiple endocrine neoplasia type 2, MEN2）中的一部分发病，根据最新的美国甲状腺学会MTC临床指南^[33]描述，可分为MEN2A和MEN2B。

MEN2A约占所有MEN2患者的95%，又可分为4个亚型：①经典型MEN2A，最为常见，除了MTC外还可并发嗜铬细胞瘤和（或）甲状旁腺功能亢进症（hyperparathyroidism, HPTH），95%的患者RET基因突变在10号外显子的第609、611、618、620以及11号外显子的第634密码子；②MEN2A伴皮肤苔藓淀粉样变（cutaneous lichen amyloidosis, CLA），CLA的典型临床表现为脊柱T2-T6对应的背部肩胛区皮肤病损和瘙痒，几乎所有该类患者均携带RET基因第634密码子突变；③MEN2A伴先天性巨结肠（Hirschsprung's disease, HD），约占MEN2A的7%，一般由RET基因10号外显子突变所致；④家族性MTC（familial MTC, FMTC），即携带RET基因胚系突变但不合并嗜铬细胞瘤或HPTH的FMTC。

MEN2B：以MTC并发多发性黏膜神经瘤为特点，50%的患者还可伴有肾上腺嗜铬细胞瘤，一般不伴有HPTH。除此之外大部分患者还可表现为马方综合征样体型、眼部异常、骨骼畸形、消化道梗阻及其他临床表现。该类型恶性程度最高，早期即可发生淋巴结甚至远处转移。95%的MEN2B患者携带RET基因第16号外显子M918T突变，不足5%的患者携带15号外显子A883F突变。

2.2 非功能性NENs的临床表现

大部分NENs都是无功能性的，患者可多年甚至终生无症状，临床上也无特异性表现，大多在体检时偶然发现，或因一些非特异性肿瘤相关临床症状如压迫、梗阻、出血和转移征象而被发现。不同部位非特异性肿瘤相关临床症状不尽相同。如中央型肺NENs常表现为呼吸道症状，如咳嗽、咯血、胸痛等，胸腺和周围型肺NENs则多以体检偶然发现为主^[25]。pNENs可出现梗阻性黄疸、胰源性门脉高压及胰腺炎等表现。胃NENs（gastric-NENs, g-NENs）可表现为腹痛、腹胀、反酸、嗝气、烧心等症状，若肿瘤较大还可出现消化道梗阻及出血等症状。肠道NENs可表现为腹痛、腹胀、排便习惯改变、肠梗阻和消化道出血等。总之，非功能性NENs常起病隐

匿，临床表现缺乏特异性。临床上，少数NENs发病初期为非功能性肿瘤，但随病程进展，逐渐出现激素分泌，成为功能性肿瘤，因此对NENs的临床表现需进行动态观察和评估。

MCC是原发于皮肤的NEC，常表现为粉红色或红紫色、无痛、坚硬、快速生长的圆形或红色斑块样皮肤病变，大小常为1~2 cm，部分病变中央还可能出现溃疡。MCC好发于老年人群常暴露于阳光下的皮肤区域。好发部位主要集中在头颈部（45%）、上肢（24%）、下肢（10%）和躯干或其他部位（<10%），且有11%的患者可无明显的原发病灶。MCC的皮肤肿块常迅速增大，可出现淋巴结转移及骨骼、肝脏和大脑等部位的远处转移。临床上MCC常容易与鳞状细胞癌、基底细胞癌、无色素性黑色素瘤、原发性皮肤B细胞淋巴瘤等一些皮肤疾病混淆^[34-35]。

2.3 遗传综合征相关性NENs

有不到10% NENs的发生与遗传因素有关，往往为胚系常染色体基因显性突变或大片段缺失。以下为几种重要的遗传综合征相关性NENs（表2）^[36]。

MEN1是一种常染色体显性遗传疾病，其发生与*MEN1*基因突变或大片段缺失有关，基因突

变或缺失导致多个部位内分泌瘤和NET形成，包括甲状旁腺腺瘤/增生（>95%），胰腺或十二指肠NET（20%~80%），其中功能性肿瘤以胃泌素瘤较为常见（20%~61%），其他包括胰岛素瘤（7%~31%）、胰高血糖素瘤（1%~5%）、VIP瘤/生长抑素瘤（<2%）；此外也有非功能性肿瘤；部分患者可以功能性肿瘤和非功能性肿瘤并存，如PitNETs（30%~40%）、支气管/胸腺NET（<8%）、肾上腺腺瘤（27%~36%）。原发性HPTH（primary HPTH, pHPT）是MEN1患者最常见的临床表现，由于甲状旁腺素过度分泌引起高血钙、低血磷、高碱性磷酸酶血症以及由此引起的肾结石、骨质疏松、神经肌肉改变如疲乏及认知改变等。胰腺或十二指肠NET也比较常见，由于肿瘤类型和分泌的激素不同，临床表现也不同，最常见的为胃泌素瘤引起的“卓-艾综合征”。PitNETs中泌乳素瘤较为常见，女性患者表现为闭经和不育，男性患者可出现阳痿。患者还可出现血管纤维瘤、胶原瘤、脂肪瘤和脑膜瘤。

MEN2也是一种常染色体显性遗传疾病，其发生与*RET*基因功能获得性突变有关，临床表现以MTC为基础，根据临床表现不同，进一步分为MEN2A和MEN2B（详见2.1.7）。

表2 NENs相关的常见遗传综合征

遗传综合征	遗传方式	基因	主要临床表现
MEN1	常染色体显性遗传	<i>MEN1</i>	甲状旁腺腺瘤/增生、PitNETs、肺NET、胸腺NET、十二指肠NET、pNET、肾上腺皮质腺瘤
MEN2A	常染色体显性遗传	<i>RET</i>	MTC、嗜铬细胞瘤、甲状旁腺腺瘤/增生、CLA、HD
FMTC	常染色体显性遗传	<i>RET</i>	MTC
MEN2B	常染色体显性遗传	<i>RET</i>	MTC、嗜铬细胞瘤、特殊面容、马方综合征样体型、舌黏膜神经瘤、肠道神经节瘤等
MEN4	常染色体显性遗传	<i>CDKN1A</i> 、 <i>CDKN1B</i> 、 <i>CDKN1C</i>	甲状旁腺腺瘤/增生、PitNETs、pNET或十二指肠NET、肾上腺皮质腺瘤
MEN5	常染色体显性遗传	<i>MAX</i>	PPGLs、PitNETs、pNET等
VHL	常染色体显性遗传	<i>VHL</i>	PPGLs、pNET、胰腺多发囊肿、肾透明细胞癌、中枢/视网膜血管母细胞瘤
NF1	常染色体显性遗传	<i>NF1</i>	皮肤多发牛奶咖啡斑、皮肤多发神经纤维瘤、虹膜Lisch结节、胶质瘤、嗜铬细胞瘤、pNET
TSC	常染色体显性遗传	<i>TSC1</i> 或 <i>TSC2</i>	低色素斑疹、鲨鱼皮斑、肾血管平滑肌脂肪瘤、多发性和弥漫性错构瘤、神经发育迟滞、pNET
遗传性PPGLs综合征	常染色体显性遗传/ 父系遗传	<i>MAX</i> 、 <i>SDHA</i> 、 <i>SDHAF2</i> 、 <i>SDHB</i> 、 <i>SDHC</i> 、 <i>SDHD</i> 、 <i>TMEM127</i>	多发或早发PPGLs
MAFA相关性胰岛素瘤	常染色体显性遗传	<i>MAFA p.Ser64Phe</i>	家族性胰岛素瘤病或糖尿病

pNET：胰腺NET（pancreatic NET）。

多发性内分泌腺瘤病4型（multiple endocrine neoplasia type 4, MEN4）是近年才明确的一类常染色体显性遗传的内分泌腺瘤病，发病率极低，临床表现与MEN1相似。约10%达到MEN1诊断标准且具有MEN1临床表现的患者并无MEN1基因的胚系突变，而在这部分患者中，约3%可检测到CDKN1A、CDKN1B、CDKN1C基因的胚系突变，现被称为MEN4。

多发性内分泌腺瘤病5型（Multiple endocrine neoplasia type 5, MEN5）被称为新型MEN综合征。MAX是一种经典的肿瘤抑制基因，可编码MAX蛋白，此蛋白是一种转录因子，可调节细胞增殖、分化、血管生成和凋亡。MAX基因的胚系突变或缺失会引发包括副神经节瘤（paragangliomas, PGLs）、嗜铬细胞瘤〔双侧和（或）转移性〕和PitNETs等多种肿瘤。在MAX胚系变异患者中报告的其他内分泌瘤还包括神经节细胞瘤、神经节细胞母细胞瘤、肾上腺髓质增生和pNET。

希佩尔-林道（von Hippel-Lindau, VHL）综合征亦是一种常染色体显性遗传疾病，其发生与VHL基因突变或缺失有关。患者常发生PPGLs（10%~20%）和pNET（5%~17%），也会出现血管母细胞瘤（视网膜或中枢神经系统）、肾透明细胞瘤、内淋巴囊肿瘤及囊腺瘤。胰腺占位发生于3/4的VHL患者，除pNET外，亦可表现为单纯多发囊肿及浆液性囊腺瘤等。

1型多发性神经纤维瘤病（neurofibromatosis type 1, NF1）是一种相对常见的常染色体显性遗传疾病，其发生与抑癌基因NF1基因突变失活密切相关。NF1表现为神经系统以及全身其他系统多发肿瘤形成和色素异常改变，部分患者可有嗜铬细胞瘤（3%）及pNET（罕见）。患者可表现为皮肤多发牛奶咖啡斑、皮肤多发神经纤维瘤、虹膜Lisch结节和胶质瘤。

结节性硬化症（tuberous sclerosis, TSC）也是一种常染色体显性遗传疾病，其发生与TSC1或TSC2基因突变有关。临床表现为典型的皮肤改变（低黑色素斑疹、鲨鱼皮斑）、肾血管平滑肌脂肪瘤、多发性弥漫性错构瘤、精神发育迟滞和神经系统改变，少数患者可出现pNET。

遗传性PPGLs综合征的特征是PGLs（源自沿椎旁轴从颅底到骨盆分布的副神经节瘤）和嗜铬细胞瘤（局限于肾上腺髓质的PGLs）。肾上

腺外交感神经PGLs发生转移的风险高于嗜铬细胞瘤。患有遗传性PPGLs综合征的患者还可能罹患其他肿瘤，包括胃肠道间质瘤、肺软骨瘤和肾透明细胞癌。对患有多发性、多灶性、复发性或早发性PGLs或嗜铬细胞瘤和（或）有PGLs或嗜铬细胞瘤家族史的患者，需要高度怀疑患有遗传性PPGLs综合征。对于有PGLs或嗜铬细胞瘤个人或家族史的先证者，通过分子遗传学检测确定MAX、SDHA、SDHAF2、SDHB、SDHC、SDHD或TMEM127基因的胚系杂合致病变异，可得到确诊。

MAFA相关性胰岛素瘤是一种成人发病的复发性高胰岛素血症性低血糖症。胰腺β细胞富含MAFA转录因子，在调节葡萄糖刺激的胰岛素分泌方面发挥核心作用，同时还表现出体外致癌转化潜力。MAFA p.Ser64Phe错义突变通过影响MAFA蛋白稳定性和转录激活能力，导致家族性胰岛素瘤病或糖尿病。

由于遗传综合征相关性NENs临床表现复杂，涉及多个脏器，建议对存在以下任何一种情况的患者推荐进行遗传风险评估和基因检测：

① 发生于十二指肠、胰腺的胃泌素瘤，以及导致2型g-NET（分型见3.6）的胃泌素瘤；② 肾上腺皮质癌；③ PPGLs；④ 多灶性pNET；⑤ 患者在30岁以前出现甲状旁腺腺瘤或原发性HPTH（primary HPTH, pHPT）、多发性甲状旁腺腺瘤、无明显继发原因的多发性腺体增生或反复发作的pHPT；⑥ 临床上对存在MTC或MEN2相关特征的患者需要怀疑MEN2可能；⑦ 一级亲属中有符合上述任一标准但因各种原因未能进行检测者。同时，也建议符合以下2种或2种以上，或满足1种且家族史中符合以下1种或1种以上而被临床怀疑患有MEN1的患者进行评估：pHPT，十二指肠或pNET，发生于支气管、胸腺、胃这些前肠器官的NET和PitNETs。

3 诊 断

3.1 病理学诊断

3.1.1 病理学分类和分级

NENs在人体各部位均可发生，分类和分级标准会因解剖部位的不同而有所差异。为统一评估标准，2022年世界卫生组织（World Health Organization, WHO）发布了上皮型NENs的统一分类和分级标准^[11]。该标准总体上把NENs分为分化好的NET和分化差的NEC，而分化好的NET

则根据核分裂象和Ki-67增殖指数分为G1、G2和G3共3个级别。该标准特别关注与肿瘤增殖活性相关的3个指标：核分裂象、Ki-67增殖指数和肿瘤性坏死（表3）。

鉴别诊断高分化的NET和低分化的NEC需从细胞形态、组织结构和免疫组织化学（immunohistochemistry, IHC）3个方面综合考量^[37]。病理学形态特征是诊断NENs的关键，高分化的NET常具有特征性“胡椒盐”样染色质和器官样结构，低分化的NEC常见为均一的少细胞质（small cell NEC, SCNEC）或显著细胞质（large cell NEC, LCNEC）。NENs的IHC检测也同样重要，要求在形态学基础上利用IHC染色确认肿瘤具有神经内分泌分化。推荐应用包

括突触素（synaptophysin, Syn）、嗜铬粒蛋白A（chromogranin A, CgA）和胰岛素瘤相关蛋白1（insulinoma-associated protein 1, INSM1）在内的多个抗体染色以明确诊断^[38]。同时，还需明确NENs表达的上皮标志物（如CK、CK8/18等）。肿瘤分级依赖于核分裂和Ki-67（MIB-1 clone）增殖指数，推荐对所有NENs进行Ki-67增殖指数检测。部位特异性转录因子的检测可协助寻找NET转移灶的原发部位（表4）^[38]，而NEC则无法通过标志物染色明确组织起源。对F-NENs，推荐使用特定激素（如胰岛素、生长抑素、胰高血糖素、胃泌素、ACTH等）进行IHC检测。预后预测和治疗相关标志物检测大多用于NET（表5）^[11]。

表3 不同解剖部位上皮型NENs的分类标准

部位	类型	分级/亚型	诊断标准
胃肠胰和肝胆	NET	G1	<2个核分裂象/2 mm ² 和（或）Ki-67增殖指数<3%
		G2	2~20个核分裂象/2 mm ² 和（或）Ki-67增殖指数为3%~20%
		G3	>20个核分裂象/2 mm ² 和（或）Ki-67增殖指数>20%
	NEC	SCNEC	>20个核分裂象/2 mm ² 和（或）Ki-67增殖指数>20%（常>70%，具有SCNEC的形态特征）
		LCNEC	>20个核分裂象/2 mm ² 和（或）Ki-67增殖指数>20%（常>70%，具有LCNEC的形态特征）
上呼吸道和唾液腺	NET	G1	<2个核分裂象/2 mm ² 和没有坏死，以及Ki-67增殖指数<20%
		G2	2~10个核分裂象/2 mm ² 和（或）坏死，以及Ki-67增殖指数<20%
		G3	>10个核分裂象/2 mm ² 和（或）Ki-67增殖指数>20%
	NEC	SCNEC	>10个核分裂象/2 mm ² 和（或）Ki-67增殖指数>20%（常>70%，具有SCNEC的形态特征）
		LCNEC	>10个核分裂象/2 mm ² 和（或）Ki-67增殖指数>20%（常>55%，具有LCNEC的形态特征）
肺和胸腺	NET	TC/NET, G1	<2个核分裂象/2 mm ² 和没有坏死
		AC/NET, G2	2~10个核分裂象/2 mm ² 和（或）坏死（通常是点状坏死）
		伴核分裂象和（或）Ki-67增殖指数增高的类癌（相当于NET, G3）	具有AC形态，但>10个核分裂象/2 mm ² 和（或）Ki-67增殖指数>30%
	NEC	SCNEC	>10个核分裂象/2 mm ² ，常伴坏死和SCNEC的形态
		LCNEC	>10个核分裂象/2 mm ² ，几乎总伴坏死和具有LCNEC的形态
甲状腺	MTC	低级别MTC	<5个核分裂象/2 mm ² 和没有坏死，以及Ki-67增殖指数<5%
		高级别MTC	下列3个指标中至少有1个：① ≥5个核分裂象/2 mm ² ；② 出现坏死；③ Ki-67增殖指数≥5%

TC：典型类癌（typical carcinoid）；AC：不典型类癌（atypical carcinoid）。乳腺NET目前无统一的分级标准，可参见导管癌的诺丁汉标准，其他部位（女性生殖、泌尿系统和男性生殖等）可参考GEP-NENs分类和分级标准。

表4 用于标记NENs起源或分化的常用IHC抗体

抗体名称	起源/分化
PIT-1/T-PIT/SF-1	PitNETs
CDX2、serotonin	小肠NET、十二指肠NET
Islet-1	pNET
TTF1	肺NET、胸腺NET、MTC、下丘脑NET；各部位NEC
SATB2	直肠NET
Claudin18.2	g-NET
PSAP	泌尿生殖系统NET
CK20	MCC
GATA3	PPGLs、甲状旁腺和垂体及乳腺等上皮型NET；各部位NEC

表5 NENs的预后预测和治疗相关标志物

基因/蛋白	NENs类型	用途	治疗选择	检测方法
SSTR	NET>NEC	鉴别NET和NEC	是（SSAs和PRRT）	IHC
DAXX/ATRX	NET	鉴别NET G3和NEC；预后	是，按NET还是NEC方向治疗	IHC
RET	NET	预后	是（RET靶向TKIs）	测序
SDHB	PPGLs	预后	否	IHC/测序
Rb和P53	NEC	鉴别NET G3和NEC	是（含铂类药物化疗）	IHC
MGMT	NET	预后	是（TMZ）	测序/IHC

SSTR：生长抑素受体（somatostatin receptor）；SSAs：生长抑素类似物（somatostatin analogues）；PRRT：肽类受体放射性核素治疗（peptide receptor radionuclide therapy）；TKIs：酪氨酸激酶抑制剂（tyrosine kinase inhibitors）；TMZ：替莫唑胺（temozolomide）；MGMT：O6-甲基鸟嘌呤-DNA甲基转移酶（O6-methyl-guanine-DNA methyltransferase）。

混合性神经内分泌-非神经内分泌肿瘤（mixed neuroendocrine non-neuroendocrine neoplasms, MiNENs）是一种同时含有神经内分泌和非神经内分泌成分的混合型上皮肿瘤，在组织学和IHC上两种成分独立，且每种成分至少占30%。这类肿瘤常出现在NENs的好发部位，特别是消化系统。MiNENs的两类成分起源于同一类原始上皮细胞，诊断时需鉴别类似肿瘤，如含有小灶（<30%）的NENs、双向分化的混合性腺癌-NEC（两性癌）和碰撞瘤等。MiNENs的治疗选择依赖于详尽的病理学信息，包括两类肿瘤的类型、占比、分级和转移灶（含阳性淋巴结）的肿瘤类型。

3.1.2 肺和胸腺NENs的病理学诊断

肺（支气管）及胸腺NENs是一个独特的肿瘤亚群，2022年第5版WHO NENs统一分类框架中虽然将肺（支气管）及胸腺NENs根据核分裂象、Ki-67增殖指数和肿瘤性坏死分为分化好的NET（G1/G2/G3）和分化差的NEC（SCNEC和LCNEC），但在其中依然保留了2021年第5版WHO胸部肿瘤对肺（支气管）及胸腺NENs的命名，包括TC（相当于NET G1）和AC（相当于

对g-NET不仅需要分级，还要提供背景胃黏膜病理学信息协助临床分型（分型见3.6）^[12]。g-NET基于临床、实验室检测和病理学检测，分为1型、2型和3型。各型NET在肿瘤细胞形态上是相似的，但背景胃黏膜存在差异，这有助于g-NET的分型。因此，在进行胃镜活检时，对g-NET患者（特别是临床怀疑为1型或2型）的取材建议是：病变区至少在2个部位各取材2块（推荐采用挖掘式深取材），非病变区的胃体、胃底和胃窦各取2块标本，以全面评估胃黏膜背景的病理学情况。

NET G2）。2021年第5版WHO胸部肿瘤提出存在一类灰区NENs，其组织学形态类似于AC，但核分裂数>10个/2 mm²和（或）Ki-67增殖指数>30%，且分子遗传学更接近于类癌，而不同于LCNEC/SCNEC（TP53、RBI共突变）。该类肿瘤在胸腺和肺部中均可发生，但其在胸腺中更为常见。肺部病灶常为转移灶，肺原发灶极为罕见。2022年第5版WHO NENs也保留了这类NENs，称为“伴核分裂和（或）Ki-67增殖指数增高的类癌”，相当于NET G3。

对于肺（支气管）及胸腺NENs，Ki-67增殖指数有助于鉴别低级别NET和高级别NEC，尤其是活检小标本。但Ki-67增殖指数在TC和AC的分类诊断中的作用有限，主要诊断标准还是以2 mm²中肿瘤的核分裂象的数目及是否有坏死灶存在来界定。在非完整切除标本（如穿刺标本，包括转移灶的活检标本）中，因观察局限，推荐诊断为类癌，非特指（not otherwise specified, NOS），而不是直接诊断为TC或AC，同时写明核分裂象的数目（个/2 mm²），有无坏死（灶性或广泛），以及Ki-67增殖指数。活检标本中LCNEC和小细胞肺癌（small cell lung

carcinoma, SCLC)可能受组织挤压或广泛坏死影响难以鉴别时,可诊断为高级别NEC, NOS。

肺(支气管)及胸腺NENs的神经内分泌标志物包括Syn、CgA和CD56及INSM1。只有当组织学提示有NENs形态特征时才使用上述标志物进一步证实。TTF-1在肺NENs中常为阳性,但在胸腺NENs常为阴性。约90%的肺SCNEC表达TTF-1,但TTF-1不能区分肺或肺外SCNEC。CD56在其他部位是最不特异的神经内分泌标志物,但它是肺SCNEC中最敏感的神经内分泌标志物。高级别NEC(特别是SCNEC)Rb1 IHC核表达缺失,p53 IHC呈表达缺失或弥漫强阳性。近年来有关SCNEC分子分型的研究表明,对神经内分泌标志物低表达的SCNEC,可使用POU2F3辅助诊断。LCNEC或SCNEC可与任何比例的非NEC成分(如腺癌、鳞癌等)混合(命名为复合性LCNEC或复合性SCNEC)。诊断时需注明混合癌的类型、占比和分化程度。

3.1.3 PPGLs的病理学诊断

PPGLs起源于肽能神经元,被归类为非上皮性NENs(也称为神经型NENs),现统一命名为PGLs,其中肾上腺嗜铬细胞瘤为原发于肾上腺髓质的PGLs^[39]。PGLs有极高的遗传易感性。病理学诊断PGLs除了表达神经内分泌标志物如INSM1、Syn和CgA外,通常不表达上皮标志物(如角蛋白),但表达一些高度特异性标志物,如GATA3转录因子和酪氨酸羟化酶等。此外,PGLs内存在表达SOX10和S100阳性的支持细胞网络,但这一特点不再用于鉴别诊断,因为其他上皮性NENs也可能含有支持细胞。由于任何PGLs都有可能发生转移,因此不再将其划为良性或恶性。目前尚无确切的临床病理学特征能预测PGLs转移的发生。推荐使用Ki-67增殖指数检测协助PGLs的预后预测。同时,建议对所有PGLs进行SDHB蛋白的IHC检测。如发现细胞质染色缺失,可诊断为“SDHx缺陷的PGLs”,这类PGLs可能存在SDHx基因的胚系、体细胞或表观遗传改变。通过分子基因学检测,可明确与遗传易感性综合征相关的PGLs^[36]。

3.1.4 特殊部位NENs

PitNETs曾被称为垂体腺瘤。根据2022年WHO分类,PitNETs现在根据瘤细胞谱系、细胞类型和相关特征进行组织学亚型分型^[40]。为了精确地分型,需行包括垂体转录因子

(PIT1、TPIT、SF1、GATA3和ER α)的IHC检测。PIT1、TPIT和SF1是PitNETs的主要亚型,具有独特的形态学、分子学和临床特征。部分PitNETs,特别是促性腺激素型PitNETs,可能会表达GATA3同时缺乏上皮标志物的表达,故易与PGLs混淆。然而,任何垂体转录因子如PIT1、TPIT和SF1的表达都可明确NENs的腺垂体细胞来源,从而有助于鉴别诊断PitNETs与其他NET和PGLs。在一些PitNETs中,可能出现p53异常表达。为避免将其与NEC混淆,建议用“转移性PitNETs”这个术语取代之前所称的“垂体瘤”。

MCC是一种原发于皮肤的NEC,与紫外线的暴露和Merkel细胞多瘤病毒(MCpV)的感染有关。MCC具有独特的临床病理学特征^[11],治疗方式与其他NEC存在差异,因此诊断时需将其与其他部位大细胞型和小细胞型NEC区分开来。形态学上,MCC主要由中等大小细胞组成,细胞质稀少,细胞核圆形或卵圆形,染色质呈细颗粒状。MCC肿瘤细胞同时表达上皮和神经内分泌标志物。CK20抗体在MCC中的核周点状染色是其特有表现,也是确诊MCC的有效手段。此外,针对MCpV的IHC检测(CM2B4抗体)或分子检测,对MCC的确诊、与其他类型NEC的鉴别以及预后评估都十分有帮助。

3.1.5 NENs的病理学报告需要包含的基本内容

NENs的病理学报告应当详细包含以下内容:标本类型、肿瘤部位、肿瘤大小和数目、肿瘤浸润深度和范围、脉管和神经累及情况、核分裂象的数目[个/2 mm²]和(或)Ki-67增殖指数(热点区)、神经内分泌标志物(包括Syn、CgA和INSM1)以及其他标志物情况、切缘情况、淋巴结转移及远处转移情况、肿瘤类型和分级。对于混合性肿瘤,必须明确指出肿瘤的类型、各种组成成分的占比,以及淋巴结或远处转移的成分。

NENs均具有复发转移的潜能,不同部位(空间)和不同时间点的病灶在病理学分化、分级或分子改变方面可能表现不同,最常见的情况是低级别NENs转变为高级别NENs。鉴于同一患者在不同时间的复发或转移病灶可能表现出肿瘤进化的现象,建议根据临床需求,对有转移的患者多时间点、多部位进行取材并送病理学检查,以明确肿瘤的异质性和进展情况,从而指导治疗

方案的调整。

3.2 实验室诊断

3.2.1 通用循环标志物

通用循环标志物是指无论是否为F-NENs, 都可能存在升高并有一定诊断价值的循环标志物, 多为NENs肿瘤细胞分泌的蛋白或多肽类激素。常用的传统通用循环标志物包括血清CgA、神经元特异性烯醇化酶(neuron-specific enolase, NSE)、胃泌素释放肽前体(progastrin-releasing peptide, ProGRP)等^[41-42]。CgA是目前使用最广泛的标志物, 在NENs诊断、疗效评估及复发进展预测等方面均有重要的价值, 其诊断GEP-NENs的灵敏度为60%~90%, 但特异度不高, 易受质子泵抑制剂的使用、肾功能下降等因素影响^[43-44]。NSE和ProGRP升高多见于NEC或高级别NET, 对于NENs的诊断价值有限, 但对患者预后的评估具有重要意义, 其水平升高提示患者预后差^[45-46]。血清降钙素原(procalcitonin, PCT)升高可见于约40%的GEP-NENs中, 以NEC或高级别NET升高最为明显, 是患者总生存期(overall survival, OS)的独立预后因素^[47]。其他循环标志物还包括嗜铬粒蛋白B(chromogranin B, CgB)、胰抑素、胰多肽等, 但这些标志物灵敏度或特异度都欠佳, 临床应用较少^[41, 48]。

与传统通用循环标志物相对应, 目前也有多种新型循环标志物, 如循环肿瘤细胞(circulating tumor cell, CTC)、miRNA、基于数学模型的多组分分析系统(multianalyte assays with algorithmic analyses, MAAA)正在研究或已应用于临床。其中, 基于MAAA的NETest是最有应用前景的标志物。NETest以实时荧光定量PCR为基础, 检测血液中51个与NENs相关的基因转录产物的水平, 并利用数学模型构建积分系统^[49]。该标志物是目前诊断NENs最准确的循环标志物, 其灵敏度及特异度均超过90%, 远远优于CgA等传统标志物, 且在患者术后复发预测、药物疗效预测等方面均有较高的准确率^[50-51]。目前NETest在欧美国家部分NENs中心已常规开展, 并且被纳入了多项前瞻性药物临床试验, 作为基线检测指标, 但该标志物尚未正式进入国内。

3.2.2 特异性激素及相应标志物检测

由于F-NENs肿瘤细胞大量分泌特异性激

素并引起相应临床综合征, 对于诊断时疑似为F-NENs的患者, 通过检测相应激素或激素代谢物水平, 可协助F-NENs的诊断。此外, 部分F-NENs所分泌的激素可以引起全身水、电解质、血糖代谢等异常, 检测激素的同时应进行相应水、电解质、糖代谢等效应指标检测(表6)。

MTC患者中应检测Ctn和癌胚抗原(carcinoembryonic antigen, CEA)^[52]。Ctn是一类多肽类激素, 主要由甲状腺滤泡旁C细胞表达并分泌释放, 因此在MTC患者中特征性地表达。对于怀疑恶性的甲状腺肿瘤患者, 术前应常规行血清Ctn检测。考虑检测方法的差别及更新, 血清Ctn尚无统一的参考范围。除Ctn外, C细胞也能分泌CEA, 因此MTC患者的CEA也可能升高。尽管CEA的特异性不强, 无法作为一个理想的MTC筛查指标, 但一经诊断为MTC, 仍建议同时检测血清Ctn和CEA浓度作为诊断和随访指标。部分MTC患者可表现为血清Ctn和CEA均低表达(非分泌型MTC)。

3.2.3 基因突变检测

NENs基因突变检测包括胚系基因突变检测及体系基因突变检测。

胚系基因突变检测用于诊断时疑似遗传性NENs的患者, 通过检测相应基因是否存在胚系突变而进一步确诊遗传性NENs^[36]。包括MEN1、RET、CDKN1B、VHL、TSC、NF1、MAX、SDHx等基因胚系突变检测, 通常采集全血标本或口腔脱落细胞进行检测。需注意的是, 部分遗传性NENs患者携带大片段基因变异, 单纯点突变检测容易漏诊, 需同时采用多重连接探针扩增技术(multiplex ligation-dependent probe amplification, MLPA)检测相应基因大片段改变, 包括拷贝数或结构变异。

体系基因突变检测用于多线治疗失败的晚期NENs患者, 尤其是高级别NET或NEC患者, 建议重新活检肿瘤组织进行二代测序检测, 并结合IHC等方法, 探索是否存在可靶向治疗的基因改变、肿瘤突变负荷高低、是否微卫星不稳定以及是否表达程序性死亡蛋白配体-1(programmed death ligand-1, PD-L1)等, 继而制订下一步治疗方案^[53-54]。如BRAF^{V600E}体细胞突变可见于接近20%的结肠NEC患者中^[55], 在多线治疗失败后, 对存在该突变的患者可采取达拉非尼

表6 F-NENs特异性激素及相应效应指标检测汇总

类型	分泌激素	检测项目
胰岛素瘤	胰岛素	饥饿试验或低血糖发作时血糖↓、血清胰岛素↑、C肽↑
胃泌素瘤	胃泌素	血清胃泌素↑
VIP瘤	VIP	血清VIP↑、血钾↓、血钙↑、CO ₂ 结合力↓
胰高血糖素瘤	胰高血糖素	血浆胰高血糖素↑、血常规（正细胞正色素贫血）及凝血常规（血液高凝）、口服葡萄糖耐量试验（糖耐量异常或达到糖尿病诊断标准）、糖化血红蛋白↑、血清胰岛素及C肽↑
生长抑素瘤	生长抑素	血浆生长抑素↑、血糖↑或↓
产生ACTH的NET	ACTH	血清ACTH↑、24 h尿皮质醇↑、小剂量和大剂量地塞米松抑制试验不能被抑制、血钾↓、血糖↑、糖化血红蛋白↑
产生5-羟色胺的NET	5-羟色胺	24 h尿5-羟基吲哚乙酸↑、NT-proBNP↑
产生甲状旁腺激素相关肽的NET	甲状旁腺激素相关肽	血浆甲状旁腺激素相关肽↑、血浆甲状旁腺素↓、血钙↑、血磷↓
Ctn瘤	Ctn	血清Ctn↑、血钙↓、甲状旁腺素↑
产生生长激素释放激素的NET或生长激素瘤	生长激素释放激素或生长激素	血浆生长激素释放激素/血清生长激素↑、口服葡萄糖耐量试验生长激素不被抑制、血清IGF-1↑、血糖↑、糖化血红蛋白↑
嗜铬细胞瘤	儿茶酚胺类激素	24 h尿甲氧基去甲肾上腺素及去甲变肾上腺素↑、儿茶酚胺或甲氧酪胺↑
泌乳素瘤	泌乳素	血清泌乳素↑
促甲状腺素瘤	促甲状腺激素	促甲状腺激素正常或↑、游离T ₄ ↑

IGF-1: 胰岛素样生长因子1 (insulin-like growth factor 1)。

+曲美替尼靶向治疗。少部分高级别NET或NEC患者肿瘤突变负荷高、微卫星不稳定和（或）表达PD-L1等，可考虑使用免疫检查点抑制剂（immune checkpoint inhibitors, ICIs）治疗。

3.3 常规影像学诊断

常规影像检查包括CT、MRI和超声。对NENs，常规影像检查具有重要价值，主要用于定位及初步定性诊断、临床分期、疗效评估和随访监测。疗效评估和随访监测均建议用同一种影像检查，以保证可比性和准确率^[56]。

不同常规影像学检查各有优势，可整合应用优势互补。CT作为常规选择应用最为广泛，优点包括快速全身扫描、标准化扫描、可重复性高等；MRI因无辐射、软组织分辨率高、可多参数成像等优势亦可作为特定部位的优选检查，如中枢神经系统；超声具有无辐射和可动态观察等优点，可作为某些器官的首选检查，如心脏和甲状腺。

3.3.1 CT

CT是肿瘤定位诊断和分期的重要手段，临床应用最广泛，对预测预后具有较大帮助。CT是胸部病变的最佳成像方法，MRI可能会遗漏小的肺内病灶及淋巴结转移灶^[57]。CT对纵隔来源病变的定位诊断及判断可切除性具有优势，推荐首选^[25]，也可通过CT引导下穿刺协助病理

学诊断。胃肠道病变中优选多期增强CT，小肠病变推荐CT小肠造影^[57]。CT对小的淋巴结转移（<1 cm）及腹膜转移诊断价值不高，不作为首选^[58]。CT可准确区分成骨、溶骨及混合性骨转移，但其对形态学未发生改变的早期骨转移价值不高（灵敏度仅为61%左右），不作为首选推荐^[58]。在疗效评估和随访中，CT因可全身扫描、可重复性高等优势作为常规检查手段，主要以肿瘤大小或体积变化为评估标准，实体瘤临床疗效评价标准（response evaluation criteria in solid tumor, RECIST）1.1是目前临床最常用的疗效评估标准^[56]。

3.3.2 MRI

MRI可多参数成像，包括常规成像（T1WI、T2WI）、弥散加权成像（diffusion weighted imaging, DWI）、动态对比增强MRI（dynamic contrast-enhanced, DCE-MRI）等。MRI软组织分辨率高，对头颈部、腹部、中枢神经系统NENs的定位诊断及判断可切除性较CT优势明显^[59]，可作为优选检查或CT检查的补充手段。MRI是垂体显像的最佳方法，特别是MRI增强薄层多平面扫描，有利于检出垂体微小病变。肝细胞特异性造影剂可提高肝转移瘤诊断的灵敏度，尤其对小散转移瘤显示效果极佳、可对肝脏转移瘤的负荷评估提高准确率。基于组织内水分

子布朗运动的DWI已被常规用于临床,对肝内微小转移灶的诊断准确率较高^[60]。MRI检测淋巴结转移的灵敏度为91% (82%~98%),优于CT (平均灵敏度为83%)^[58]。对年轻患者,也应视情况优选MRI以减少辐射;近年来,MRI多参数半定量评估肿瘤功能学变化在疗效评估方面也具有一定价值。

3.3.3 超声

超声是甲状腺和甲状旁腺病变首选常规影像检查,在协助诊断MEN1和MEN2中具有重要价值。某些可疑病变可行经超声引导下细针穿刺活检,得到明确诊断。经胸超声心动图 (transthoracic echocardiography, TTE) 是诊断类癌心脏病的首选影像学方法^[61]。经支气管镜腔内超声 (endobroncheal ultrasonography, EBUS) 对胸腺来源病变、肺内及淋巴结病变性质的判断具有很大帮助^[25]。对CT/MRI未能检出的肝脏病灶,可选择超声造影 (contrast-enhanced ultrasonography, CEUS) 或术中超声 (intraoperative ultrasonography, IOUS) 进行诊断^[58]。在疗效评估方面,超声受操作者手法和经验影响,不推荐作为常规检查方法。

3.4 分子影像学诊断

分子影像学诊断是在细胞和分子水平对疾病进行诊疗的一种无创、实时、可视化及特异性手段,能为肿瘤早期诊断、治疗策略制定及预后判断等提供有效的临床数据,目前已成为诊断NENs的重要影像学方法^[62]。分子影像学诊断包括单光子发射计算机断层显像 (single photon emission computed tomography, SPECT) 和正电子发射计算机断层显像 (positron emission tomography imaging, PET)。SPECT是通过单光子核素标记药物来反映组织器官血液灌注、功能代谢等信息,早年用于NENs的SPECT药物包括¹¹¹In-喷曲肽、^{99m}Tc-HYNIC-TOC、¹³¹I-MIBG等,由于标记核素的半衰期长,易于制备和运输,价格低,便于推广,在NENs的诊断中具有一定价值,但由于设备的分辨率局限性,灵敏度明显低于PET^[63]。PET通过注射正电子核素标记的相关生化过程的类似物 (如葡萄糖、氨基酸、核酸等物质),在体状态下显示机体的能量代谢、细胞增殖、血流灌注、受体表达及脏器功能等重要信息,从而达到诊断目的,进而指导临床制订精准诊疗方案。PET显像有高灵敏度、高分辨率、

高特异度等特点,在NENs中通过多种分子影像探针的显像,协助病灶定性定位、肿瘤分期、判断受体表达及代谢、评估肿瘤异质性、预测生存预后等^[60, 64-65]。

3.4.1 SSSTR显像

约80%的NENs表达SSSTR,因此使用放射性核素标记SSAs的SSSTR显像 (包括SPECT/CT和PET/CT) 被广泛用于NENs的诊断^[66-67],其中⁶⁸Ga-SSAs是最常用的SSSTR PET/CT的示踪剂,通常包括⁶⁸Ga-DOTATOC、⁶⁸Ga-DOTATATE及⁶⁸Ga-DOTANOC,三者间诊断效能相仿^[68-69],在患者通量较低或生产条件有限的单位,也可用¹⁸F-SSAs替代⁶⁸Ga-SSAs。SSSTR PET/CT常用于分化好的NET,诊断SSSTR高表达的NET的灵敏度及准确率明显优于增强CT,主要用于可疑NET的定性定位诊断、转移性NET的原发灶探测、判断NET的整体瘤负荷及SSSTR的表达情况,以指导治疗选择,筛选长效SSAs与PRRT的受益人群。目前SSSTR PET/CT基本已取代分辨率有限的SSSTR SPECT/CT。2023版ENETS指南建议SSSTR PET/CT用于所有pNET、1型g-NET合并转移或具有转移风险、3型g-NET、转移性胃肠道NET存在影像学检查结果与病理学检查结果不符合的情况^[12]。此外,在胃肠胰NET (gastroenteropancreatic NET, GEP-NET) 中,基于SSSTR PET/CT的肝转移灶和全身SSSTR阳性表达肿瘤体积高者长效SSAs控制时间、无进展生存期 (progression-free survival, PFS) 及OS均较短^[70],而且SSSTR PET/CT的低摄取也常提示预后不良。对于PRRT,基线SSSTR PET/CT除了筛选患者以外,SSSTR阳性的肿瘤负荷以及存在SSSTR低表达的大病灶同样是预后不良因素^[71-72]。对纵隔及肺来源的TC及AC,SSSTR表达阳性率较低^[73],常规不推荐SSSTR PET/CT,若IHC SSSTR2提示阳性,可考虑SSSTR PET/CT显像。

3.4.2 糖代谢显像

¹⁸F-FDG是脱氧葡萄糖的类似物,绝大多数恶性肿瘤主要的能量代谢途径为糖酵解,可在体反映肿瘤的葡萄糖代谢情况。¹⁸F-FDG PET/CT对增殖活跃的G2、G3 NET和分化差的NEC具有更高的诊断价值^[74-75]。对高级别的NET,若SSSTR PET/CT存在阴性病灶,则推荐联合¹⁸F-FDG PET/CT^[76]。SSSTR及FDG的PET/CT双扫有助于判断

NET的肿瘤异质性,通常肿瘤FDG代谢越高,则提示Ki-67增殖指数越高、侵袭性越强,需针对FDG代谢最高的病灶进行穿刺活检,以确定体内肿瘤的最高级别^[77]。¹⁸F-FDG PET/CT对肿瘤的生物行为有一定预测价值,前瞻性研究随访10年的结果^[78]显示,¹⁸F-FDG PET/CT有助于NET患者的风险分层、判断患者的整体预后,其价值甚至优于组织病理学分级,而且PET/CT双扫不一致的病灶总体积越低,显像不一致的肝转移灶少于两个,则OS越长^[79]。此外,近10%的NENs患者可合并第二原发肿瘤,¹⁸F-FDG PET/CT作为广谱肿瘤显像,可用于探测第二原发恶性肿瘤。值得强调的是,PET/CT双扫不推荐常规用于NENs的疗效评估及定期随访,通常用于基线评估以及判断肿瘤进展后的生物学行为变化。

3.4.3 ¹⁸F-DOPA

¹⁸F-DOPA (6-¹⁸F-fluoro-L-dihydroxyphenylalanine)是靶向儿茶酚胺代谢的一种显像剂,部分NENs细胞高表达芳香族L-氨基酸脱羧酶(aromatic acid decarboxylase, AADC),该酶可将摄取的¹⁸F-DOPA转化成多巴胺的类似物¹⁸F-FDA(¹⁸F-fluorodopa-mine),滞留于NENs细胞中从而显像。¹⁸F-DOPA PET/CT补充用于SSTR低表达或不表达的NENs,尤其对中肠起源的NET,相较于SSTR PET/CT具有更高的诊断灵敏度,且有研究^[80]显示,转移性中肠NET的DOPA高摄取常提示肿瘤预后不良。PPGLs的肿瘤病灶存在高度异质性,¹⁸F-DOPA、¹⁸F-FDG及SSTR PET/CT相互补充用于PPGLs的诊断^[81-82]。推荐SSTR PET/CT用于头颈部PPGLs,¹⁸F-DOPA PET/CT用于腹盆腔PPGLs,¹⁸F-FDG PET/CT用于SDHx缺失的PPGLs。对于PPGLs,去甲肾上腺素的类似物¹²³I-MIBG SPECT/CT是一种高特异度的显像,虽然诊断灵敏度明显低于PET/CT,但可作为¹³¹I-MIBG放射性核素治疗的筛选手段。此外,¹⁸F-DOPA PET/CT对MTC的诊断价值较高,其灵敏度和特异度分别为95%和93%,且¹⁸F-DOPA PET/CT阴性患者的OS更长^[83]。

3.4.4 ⁶⁸Ga-exendin-4

胰高血糖素样肽-1(glucagon-like peptide-1, GLP-1)是促进葡萄糖依赖性胰岛素分泌的内源性激素,而GLP-1受体在胰腺β细胞

和胰岛素瘤细胞表面高表达。胰岛素瘤是最常见的功能性pNET(functional pNET, F-pNET),通常体积较小,常规影像技术难以定位,而且约50%的胰岛素瘤不表达SSTR,难以通过SSTR PET/CT寻找病灶,因此,通过放射性核素标记GLP-1及其类似物可高度特异性地靶向肿瘤的GLP-1受体,在早期胰岛素瘤的诊治中展现独特优势^[84-85]。2016年国内开展的应用放射性核素⁶⁸Ga标记GLP-1类似物艾塞那肽(⁶⁸Ga-DOTA-exendin-4)的前瞻性临床研究^[86-87]表明,其对胰岛素瘤的诊断灵敏度高达97%。近年的研究显示,与SSTR PET/CT对比,⁶⁸Ga-DOTA-exendin-4 PET/CT具有更高的诊断灵敏度。而且,10%的胰岛素瘤与遗传相关,若出现胰腺多发NET,SSTR与⁶⁸Ga-DOTA-exendin-4 PET/CT联合显像有助于明确胰岛素分泌的病灶,确定手术范围。但转移性胰岛素瘤常不表达GLP-1受体,所以⁶⁸Ga-DOTA-exendin-4 PET/CT可能价值有限。

3.5 内镜诊断

内镜检查是对空腔脏器NENs行定位及定性诊断的重要手段。中央型支气管肺NENs可通过支气管镜技术或超声支气管镜检查诊断^[25]。对中央型支气管肺NENs,首选电子支气管镜检查获取组织标本,对于出血风险高的患者,可选用硬质支气管镜^[88-89]。肿瘤在支气管镜下呈光滑、界限清楚的红色或黄色肿块。超声支气管镜引导下的经支气管针吸活检能明确纵隔淋巴结性质,有助明确判断N分期,该法显著优于传统影像学技术的诊断率,有可能取代纵隔镜检查^[88-90]。对外周型支气管肺NENs,也可通过内镜经支气管穿刺获得组织标本^[88-89]。

胃肠NENs(gastrointestinal NENs, GI-NENs)主要通过内镜检查和活检组织病理学诊断^[12, 91-94]。因发病机制不同,1、2和3型g-NET内镜下的表现呈显著差异^[95]。1型g-NET白光内镜下常为多发息肉样病灶或黏膜下隆起,直径多小于1 cm,形态不规则,多伴有红斑或中央凹陷,病灶常位于胃体或胃底,胃底体黏膜常呈萎缩性胃炎改变;2型g-NET白光内镜下也可表现为胃体或胃底多发息肉样病灶或黏膜下隆起,直径多小于1 cm,但胃黏膜呈肥厚、充血水肿改变,黏膜表面常见多发糜烂甚至溃疡;3型g-NET多为单发,病灶可位于全胃,形态多样,

可呈息肉样、溃疡型病变或黏膜下肿物，边界清晰且独立，直径多大于2 cm，肿瘤浸润常超过黏膜下层，周围黏膜组织大多正常，表现出比1型和2型g-NET更具侵袭性的生物学行为；g-NEC白光内镜下表现与胃腺癌类似，可发生于胃的任何部位。窄带放大内镜对g-NET的性质判断亦有较好帮助。在窄带放大内镜下，大部分g-NET表面可见胃小凹结构，但在中央凹陷区胃小凹消失，可见异常扩张的黑褐色上皮血管和（或）青色的螺旋状毛细血管^[96]。

十二指肠NET多位于球部和降部，内镜下与g-NET相似^[94, 97]，常表现为单个无蒂的淡黄色或发红的息肉样或黏膜下病变，可伴有中央凹陷。在窄带放大内镜下，肿瘤表面光滑，但中央凹陷区隐窝开口消失，白区扩大，可见增粗的青色螺旋状毛细血管。d-NEC与十二指肠腺癌内镜下表现类似。

大多数小肠NET发生在远端回肠处，可通过胶囊内镜、小肠镜或结肠镜发现，内镜下表现为无蒂息肉样改变，或伴有溃疡的隆起型黏膜下病变，与正常黏膜分界清晰，质硬，表面可附着凝固物。胶囊内镜在发现隐匿小肠NENs方面具有一定优势，不足在于无法实现精确定位及活检。小肠NENs因可能存在肠系膜纤维化及病灶多发特点，因此小肠镜对小肠NENs病变的检查价值有限。

结肠NET在白光内镜下常表现为淡黄色息肉或扁平的甜甜圈状病变，可有中心性溃疡^[94, 98-99]，NEC表现与相应部位的腺癌类似。直肠NET多位于直肠中下部，多为单发，也可多发。白光内镜下典型表现为孤立的圆形、广基或无蒂的丘状黏膜下隆起，黏膜表面完整光滑，呈淡黄或苍白色，质地较硬^[99-100]。非典型表现如半息肉状、蕈伞状、甜甜圈状、黏膜表面充血、糜烂或溃疡，常提示生物学行为较恶^[101-102]；直肠NEC内镜下表现与直肠腺癌类似。在窄带内镜下，多数直肠NET可见圆形腺管开口（PP分型1型），网状毛细血管不可见（Sano分型1型）。

超声内镜（endoscopic ultrasonography, EUS）可将胃肠道层次结构及周围邻近脏器病变清晰呈现出来，是食管、胃、十二指肠、胰腺和直肠NENs局部分期的首选方法，另外结合细针穿刺活检对肿瘤的病理学诊断及其周围淋巴结性质的判断具有重要价

值^[100, 103-104]。在EUS下，GI-NENs典型表现为边界清楚的均匀低回声病灶，一般位于黏膜肌层或黏膜下层，若侵犯胃肠壁全层，则表明恶性程度高^[105-106]。直径超过1 cm的直肠NENs推荐使用EUS检查明确侵犯深度和排查肠周淋巴结转移。pNENs在EUS下常表现为低回声、界限清楚、圆形、均匀的病变^[106]，部分病灶可有囊性变或钙化。部分胰腺NEC可表现为等回声病变，在少数情况下，还可表现为高回声、边缘不规则的病变^[107]。EUS对pNENs的检出率平均可达86%^[60]，诊断准确率可高达98%^[108]。EUS对胃泌素瘤和胰岛素瘤的检出率为79%~94%，其对胰头部的灵敏度较高，胰尾部的灵敏度较低^[109-110]。彩色多普勒超声内镜成像、EUS弹性成像、对比增强等辅助技术对pNENs与胰腺癌的鉴别及侵袭性预测具有较高的灵敏度^[111]。EUS对pNET还可观察病灶与血管、胰腺导管的距离，进而评估手术可行性并指导选择术式^[112-113]。

3.6 g-NENs的分型诊断

g-NENs的诊断和治疗较其他原发部位更为复杂，除分级分期外，根据细胞起源、病因及发病机制还分为不同的临床亚型。临床分型、分级、分期共同决定了患者的预后及治疗决策。

g-NENs来源于胃内分布的4种不同类型的神经内分泌细胞^[114]，包括分布于胃底和胃体、分泌组胺的肠嗜铬样细胞（enterochromaffin-like cell, ECL），分布于胃窦、分泌胃泌素的G细胞，分布于全胃、分泌生长抑素的D细胞，以及分泌5-羟色胺的肠嗜铬细胞（enterochromaffin cell, EC）。ECL会受到G细胞所分泌胃泌素的刺激而增殖。g-NET可分为3种类型：1型g-NET最常见，占80%~90%。其发病机制是由于患者体内壁细胞抗体、内因子抗体等自身抗体导致自身免疫性萎缩性胃炎，引起胃酸匮乏，反馈性刺激胃窦G细胞分泌胃泌素，长期高胃泌素作用下，ECL增殖并逐渐转变为1型g-NET；2型g-NET最少见，仅占5%~7%。其发病是由于胃泌素瘤患者中（大部分为MEN1相关胃泌素瘤），胃泌素瘤分泌大量胃泌素，促进胃黏膜壁细胞和ECL增殖，形成2型g-NET；3型g-NET占10%~15%，具体发病机制尚不明确，可来源于所有胃内的神经内分泌细胞，其发生与胃泌素无关，也不存在特定的背景疾病。

1型g-NET的诊断要点包括：血清胃泌素水平升高；壁细胞和（或）内因子抗体呈阳性；胃内pH值上升；胃镜下可见慢性萎缩性胃炎背景下，胃底和胃体多发息肉样或黏膜下隆起病变；肿瘤分级通常为G1级；极少发生转移（转移率为1%~3%）。2型g-NET的诊断要点包括：血清胃泌素明显升高（可以达到正常参考值的10倍以上）；胃内pH值明显下降；原发于胰腺、十二指肠等部位的胃泌素瘤；胃镜下见胃底和胃体泌酸

黏膜粗大、水肿、充血、糜烂，甚至形成溃疡，在此基础上胃底和胃体多发息肉样或黏膜下隆起病变；肿瘤分级多为G1级；转移率为10%~30%。3型g-NET的诊断要点包括：血清胃泌素水平在正常参考值范围内；肿瘤可分布于全胃；胃镜下通常单发，可表现为黏膜下肿物、带蒂大息肉、火山口样病变等多种形态；肿瘤分级多为G2级；远处转移率约为50%。g-NET的临床病理学特征和诊断流程见表7和图1。

表7 2019年WHO g-NET分型及其临床病理学特征

特征	1型ECL-NET	2型ECL-NET	3型NET
男：女	0.4：1.0	1.0：1.0	2.8：1.0
所占比例	80%~90%	5%~7%	10%~15%
高胃泌素血症	是	是	否
胃窦G细胞增生	是	否	否
胃酸分泌	低胃酸/胃酸缺乏	高胃酸	正常
背景黏膜	萎缩性胃炎	壁细胞肥大/增生	无特异改变
ECL增殖	是	是	否
病理学分级	G1	G1	G1（罕见）
	G2（罕见）	G2（罕见）	G2
	G3（个别）		G3（罕见）
转移率	1%~3%	10%~30%	50%
5年生存率	90%~100%	60%~90%	<50%

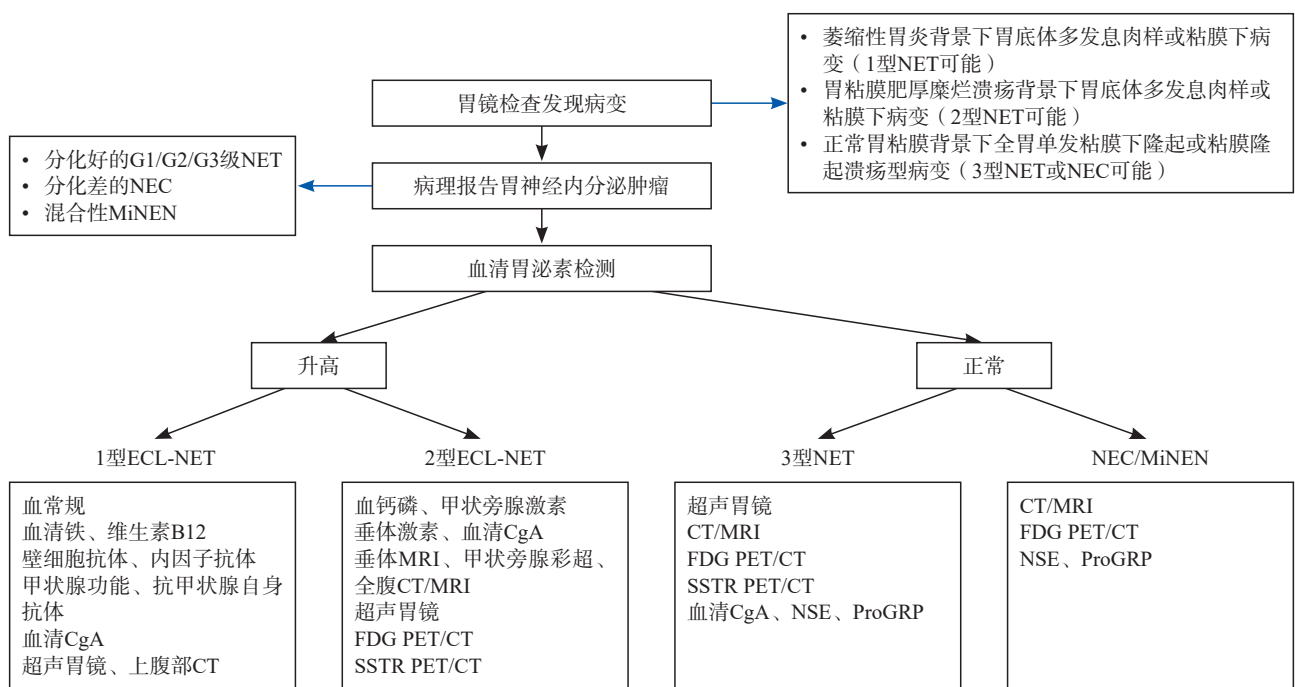


图1 g-NET的分型诊断流程图

3.7 分期诊断

NENs的分期目前多用美国癌症联合会（American Joint Committee on Cancer, AJCC）的TNM分期标准^[115]，尤其需要注意的是来源于胃肠胰分化良好的NET，所采用的分期系统有别于相应部位其他种类的肿瘤，而来源于胃肠胰分化差的NEC和MiNENs、以及胃肠胰以外的NENs，

所采用的分期系统则与相应部位的其他种类肿瘤相同。截至2024年10月，第9版AJCC分期系统已发布了分化良好的GEP-NET、肺及胸腺肿瘤的分期系统更新。由于篇幅所限，本指南总结了高分化GEP-NET（表8、9）和胸部NENs（表10~13）的第9版AJCC分期系统^[116-117]，其余部位NENs分期标准建议参考相应部位AJCC分期。

表8 第9版AJCC GEP-NET TNM定义

分期	TNM定义
Tx	原发肿瘤无法评估
T1	侵犯黏膜固有层或黏膜下层，且肿瘤直径≤1 cm（胃、十二指肠、空回肠）； 局限于Oddi氏括约肌，且肿瘤直径≤1 cm（壶腹部）； 肿瘤最大径≤2 cm（阑尾）； 侵犯黏膜固有层或黏膜下层，且肿瘤直径≤2 cm（结直肠）：肿瘤直径≤1 cm为T1a期，1 cm<肿瘤直径≤2 cm为T1b期； 局限于胰腺内，且肿瘤直径≤2 cm（胰腺）
T2	侵犯固有肌层，或肿瘤直径>1 cm（胃、十二指肠、空回肠）； 侵犯十二指肠固有肌层或黏膜下层，或肿瘤直径>1 cm（壶腹部）； 2 cm<肿瘤直径≤4 cm（阑尾）； 侵犯固有肌层，或侵犯黏膜固有层或黏膜下层，且肿瘤直径>2 cm（结直肠）； 局限于胰腺内，且2 cm<肿瘤直径≤4 cm（胰腺）
T3	穿透固有肌层至浆膜下层，未突破浆膜层（胃、空回肠、结直肠）； 侵犯胰腺或胰周脂肪组织（十二指肠、壶腹部）； 肿瘤直径>4 cm，或侵犯浆膜下层，或侵犯阑尾系膜（阑尾）； 局限于胰腺内，且肿瘤直径>4 cm；或侵犯十二指肠、壶腹部或胆管（胰腺）
T4	侵犯脏腹膜或其他器官或邻近组织（胃、十二指肠、壶腹部、空回肠、结直肠、阑尾）； 侵犯邻近器官，如胃、脾、结肠、肾上腺，或大血管壁，如腹腔干、肠系膜上动脉/静脉、脾动脉/静脉、胃十二指肠动脉/静脉、门静脉（胰腺）
Nx	区域淋巴结无法评估
N0	无区域淋巴结转移（所有部位）
N1	区域淋巴结转移，数量不限（除空回肠外其他部位）； 区域淋巴结转移数量<12颗（空回肠）
N2	直径>2 cm的肠系膜根部肿物和（或）广泛淋巴结转移（大于12枚），尤其是包绕肠系膜上血管的淋巴结（仅针对空回肠）
M0	无远处转移（所有部位）
M1	有远处转移（所有部位）
M1a	转移局限于肝脏
M1b	转移到至少1个肝外部位（如肺、卵巢、非区域淋巴结、腹膜、骨）
M1c	肝脏和肝外转移瘤

表9 第9版AJCC GEP-NET TNM分期

分期	T	N	M
I	T1	Nx（除胰腺外）和N0	M0
II	T2	Nx（仅阑尾）和N0	M0
	T3	N0	M0
II A*	T2	N0	M0
II B*	T3	N0	M0
III	T4	N0	M0
	任何T	N1、N2（空回肠）	M0
III A*	T4	N0	M0
III B*	任何T	N1	M0
IV	任何T	任何N	M1

*：仅适用于结直肠NET。

3.8 不明原发灶NENs的诊断

不明原发灶NENs是指在综合考虑患者临床特征、病理学及影像学等多种因素后，仍无法明确原发部位的NENs。不明原发灶NENs发病率约为0.84/10万人年，占有NENs的12%~22%^[118-119]，但随着临床诊断水平的提高，其占比在逐渐下降。明确原发部位对患者后续治疗选择具有重要意义，因此，对病理学检查确诊为NENs的不明原发灶患者，应积极寻找其原发部位。可通过以下几方面协助寻找原发部位^[119-120]：

(1) 临床表现：非功能性NENs可能存在原发部位占位效应相关临床表现，而对于F-NENs，不同类型的F-NENs可提示临床寻找相应的原

发灶，如类癌综合征（中肠、肺）、胃泌素瘤（十二指肠、胰腺）、VIP瘤（胰腺）、胰高血糖素瘤（胰腺）、生长抑素瘤（胰腺、十二指肠、空肠）、异位ACTH瘤（胰腺、胸腺）等。

(2) 转移模式：不同原发部位NENs的好发转移模式有差异，可根据转移瘤分布协助判断可能的原发部位，例如，肝转移最常见于GEP-NENs，骨转移最常见于胸腺、肺、肠道NENs及PPGLs，脑转移主要见于肺NENs，皮肤或皮下转移最常见于喉、支气管肺和pNENs。此外，根据淋巴结引流区域亦可协助判断原发部位。

(3) 影像学检查：综合多种影像学检查是寻找原发部位的重要方式^[121]，除常规影像学检

查外，胃肠镜检查可发现胃肠道原发灶，针对不同类型NENs采取不同核素显像剂PET/CT联合检查也可协助发现隐匿的原发灶：NET（⁶⁸Ga-SSSTR）、高级别NET或NEC（¹⁸F-FDG）、PPGLs（¹⁸F-DOPA）、胰岛素瘤（⁶⁸Ga-exendin-4）等。

(4) 病理学检查^[122]：不同原发部位NENs具有不同的病理学形态，通过IHC检测不同部位的特异性标志物（表4）也是协助明确原发部位的重要方法。此外，不同原发部位NENs基因改变有所不同，例如DAXX/ATRX突变主要见于胰腺来源的NET，APC、BRAF基因突变主要见于结肠来源的NEC等。

表10 第9版AJCC肺NENs TNM定义

分期	TNM定义
Tx	原发肿瘤无法评估，或痰液或支气管灌洗液中存在恶性细胞，但支气管镜未观察到原发肿瘤
T0	没有原发肿瘤的证据
Tis	原位癌
T1	肿瘤最大径≤3 cm，周围被肺或脏层胸膜包绕，支气管镜未发现肿瘤侵犯超过叶支气管近端（即主支气管未见肿瘤侵犯）
T1a	肿瘤最大径≤1 cm
T1b	肿瘤最大径>1 cm，≤2 cm
T1c	肿瘤最大径>2 cm，≤3 cm
T2	3 cm<肿瘤最大直径≤5 cm或有以下任一特征： ① 累及主支气管，无论距离气管隆突多远，但不包括气管隆突； ② 侵犯脏层胸膜（PL1或PL2）； ③ 合并肺不张或阻塞性肺炎，延伸至肺门，累及部分或全肺
T2a	3 cm<肿瘤最大径≤4 cm
T2b	4 cm<肿瘤最大径≤5 cm
T3	5 cm<肿瘤最大径≤7 cm，或直接侵犯以下部位：壁层胸膜（PL3）、胸壁（包括肺上沟）、膈神经、心包壁层、或与原发灶同一叶内出现单个或多个分散的瘤结节
T4	肿瘤>7 cm，或任何大小的肿瘤侵犯下列任一结构：横膈膜、纵隔、心脏、大血管、气管、喉返神经、食管、椎体、气管隆突或与原发灶同侧但不同肺叶出现单个或多个分散的瘤结节
Nx	区域淋巴结无法评估
N0	无区域淋巴结转移
N1	转移至同侧支气管周围和（或）同侧肺门淋巴结，包括直接侵犯
N2	转移至同侧纵隔和（或）锁骨下淋巴结
N2a	转移至1站同侧纵隔和（或）锁骨下淋巴结
N2b	转移至同侧纵隔多站淋巴结，包括/不包括锁骨下淋巴结侵犯
N3	转移至对侧纵隔、对侧肺门、同侧或对侧斜角肌或锁骨上淋巴结
M0	无远处转移
M1	有远处转移
M1a	对侧肺叶出现散在的肿瘤结节；出现胸膜结节、心包结节、恶性胸腔或心包积液。大部分胸腔（心包）积液是肿瘤引起的。但在少数患者中，胸腔（心包）积液多次显微镜检查，肿瘤细胞均是阴性，且积液是非血性、非渗出液。综合考虑这些因素和临床判断确定积液与肿瘤无关时，积液应不作为分期参考因素
M1b	单个器官内单一胸外转移（包括单个非区域性结节的累及）
M1c	单个器官或多个器官发生多个胸外转移
M1c1	单个器官发生多个胸外转移
M1c2	多个器官发生多个胸外转移

表11 第9版AJCC肺NENs TNM分期

分期	T	N	M	分期	T	N	M
隐匿性癌	Tx	N0	M0	Ⅲ B	T2a	N2b	M0
0	Tis	N0	M0	Ⅲ B	T2a	N3	M0
I A1	T1a	N0	M0	Ⅱ A	T2b	N0	M0
Ⅱ A	T1a	N1	M0	Ⅱ B	T2b	N1	M0
Ⅱ B	T1a	N2a	M0	Ⅲ A	T2b	N2a	M0
Ⅲ A	T1a	N2b	M0	Ⅲ B	T2b	N2b	M0
Ⅲ B	T1a	N3	M0	Ⅲ B	T2b	N3	M0
I A2	T1b	N0	M0	Ⅱ B	T3	N0	M0
Ⅱ A	T1b	N1	M0	Ⅲ A	T3	N1	M0
Ⅱ B	T1b	N2a	M0	Ⅲ A	T3	N2a	M0
Ⅲ A	T1b	N2b	M0	Ⅲ B	T3	N2b	M0
Ⅲ B	T1b	N3	M0	Ⅲ C	T3	N3	M0
I A3	T1c	N0	M0	Ⅲ A	T4	N0	M0
Ⅱ A	T1c	N1	M0	Ⅲ A	T4	N1	M0
Ⅱ B	T1c	N2a	M0	Ⅲ B	T4	N2a	M0
Ⅲ A	T1c	N2b	M0	Ⅲ B	T4	N2b	M0
Ⅲ B	T1c	N3	M0	Ⅲ C	T4	N3	M0
I B	T2a	N0	M0	Ⅳ A	任何T	任何N	M1a
Ⅱ B	T2a	N1	M0	Ⅳ A	任何T	任何N	M1b
Ⅲ A	T2a	N2a	M0	Ⅳ B	任何T	任何N	M1c1、M1c2

表12 第9版AJCC胸腺NENs TNM定义

分期	TNM定义	分期	TNM定义
Tx	原发肿瘤无法评估	Nx	区域淋巴结无法评估
T0	没有原发肿瘤的证据	N0	无区域淋巴结转移
T1	局限于胸腺和胸腺周围脂肪，可侵犯纵隔胸膜，但不侵犯其他任何纵隔内结构	N1	前纵隔（胸腺周围）淋巴结转移
T1a	肿瘤直径≤5 cm	N2	胸部深部或颈部淋巴结转移
T1b	肿瘤直径>5 cm	M0	无胸膜、心包或远处转移
T2	肿瘤直接侵犯心包（部分或全层）、肺、膈神经	M1	胸膜、心包或远处转移
T3	肿瘤直接侵犯以下任何部位：头臂静脉、上腔静脉、胸壁、心包外肺动脉或静脉	M1a	胸膜或心包转移
T4	肿瘤直接侵犯以下任何部位：主动脉（升主动脉、主动脉弓或降主动脉）、弓血管、心包内肺动脉、心肌、气管、食管	M1b	肺实质或远处器官转移

表13 第9版AJCC胸腺NENs TNM分期

分期	T	N	M
I	T1a、T1b	N0	M0
II	T2	N0	M0
III A	T3	N0	M0
III B	T4	N0	M0
IV A	任何T	N1	M0
IV A	任何T	N0、N1	M1a
IV B	任何T	N2	M0、M1a
IV B	任何T	任何N	M1b

4 治疗

4.1 内镜治疗

随着内镜技术的不断发展,内镜治疗也成为NET综合治疗的一个重要组成部分。内镜治疗主要适用于局限于黏膜和黏膜下层,无区域淋巴结和远处转移,病灶最大直径 ≤ 20 mm的胃(1型和部分3型)、十二指肠及结直肠的低级别(G1/G2级)、分化好的NET^[12, 20, 114]。目前多种内镜治疗技术包括内镜下黏膜切除术(endoscopic mucosal resection, EMR)、各种改良EMR(modified-endoscopic mucosal resection, m-EMR)、内镜黏膜下剥离术(endoscopic submucosal dissection, ESD)、内镜下全层切除术(endoscopic full-thickness resection, EFTR)对NETs切除可获得良好效果。EUS引导下无水乙醇注射及EUS引导射频消融(radiofrequency ablation, RFA)也可用于肿瘤直径 < 20 mm的部分pNET的治疗^[123-129]。对于NEC,无内镜治疗的适应证。

4.1.1 g-NET的内镜治疗

对于肿瘤直径 ≤ 10 mm, G1级或低G2级(Ki-67增殖指数 $< 10\%$)的1型g-NET可内镜下随访,如果病变单发或为少量息肉样病变,可行ESD、EMR或EFTR直接切除,若为R1切除(切缘阳性),还可继续内镜下随访。但病理学分级为G3级的1型g-NET,需经EUS评估未浸润肌层和无淋巴结转移者方可在内镜下切除。对肿瘤直径在10~20 mm,经EUS评估未浸润肌层的G1~G2级且无转移的1型g-NET可在内镜下切除,内镜下切除方式包括EMR、ESD和EFTR^[12, 20, 114]。对肿瘤直径 > 20 mm及肿瘤直径在10~20 mm的G3级1型g-NET需行外科手术治疗^[12, 20, 114]。对直径大于10 mm内镜下R1切除患者,推荐再次

EMR、ESD、EFTR或外科手术补救切除。由于1型g-NET易复发^[130-131],且在自身免疫性萎缩性胃炎的背景下,部分患者还可能发生胃腺癌,因此,每年消化内镜精细检查十分必要。若NET复发,可同样按上述原则治疗^[12]。

3型g-NET经充分EUS和影像学评估,必要时经SSTR PET/CT和¹⁸F-FDG PET/CT双核素扫描评估后,对于直径 ≤ 10 mm、局限在黏膜内或黏膜下未浸润肌层和无淋巴结及远处转移的G1级3型g-NET,可在内镜下行ESD或EMR治疗;对于肿瘤直径 ≤ 15 mm,增殖活性较低的G2级肿瘤(Ki-67增殖指数 $< 10\%$),若患者手术不耐受,可实行内镜下切除,若R1切除,可再行内镜下切除或外科手术补救切除^[12, 20, 114]。

4.1.2 十二指肠非功能性NET的内镜治疗

直径 < 5 mm,在十二指肠上部的非功能性NET通常在内镜下被当作普通息肉钳除,这个尺寸的NET极少复发或转移,因此这种情况可以随访。对于直径5~15 mm, G1级或Ki-67增殖指数较低的G2级,未浸润肌层和无淋巴结及远处转移的十二指肠非功能性NET患者,推荐内镜下切除并随访,内镜下切除方式包括EMR和ESD^[12]。然而,EMR和EMR-L的组织学完全切除率较低,ESD可实现肿瘤整块切除,但出血和穿孔并发症发生率较高^[132-134];可通过在内镜下使用外置内镜夹(over-the-scope clip, OTSC)或用聚乙醇酸片覆盖来闭合创面,预防并发症^[133, 135-136]。Vater壶腹区域或壶腹周围区域的十二指肠NET,容易侵犯固有肌层或出现淋巴结转移^[137],即便直径 < 10 mm,也应采取外科切除并进行淋巴结活检或清扫^[12, 20, 114]。

4.1.3 结直肠NET的内镜治疗

结肠NENs绝大部分病理学类型为NEC或MiNENs,需要外科治疗。仅极少部分直径 ≤ 10 mm,病理学分级为G1级的结肠NET(c-NET),在完善EUS及影像学检查后可行内镜下ESD和EMR治疗^[12, 99]。

直肠NENs大部分为小于 < 10 mm、G1/G2级和T1期的NET,因此直肠NET大部分仅需要内镜治疗。直肠NET内镜治疗的适应证包括肿瘤直径 < 20 mm,局限于黏膜或黏膜下层(T1期)的G1/G2级病变,原则上应完善EUS、全腹增强CT或增强MRI,必要时进行SSTR PET/CT和¹⁸F-FDG PET/CT双核素扫描评估,在排除

肿瘤浸润固有肌层和淋巴结转移后可经内镜下切除，内镜下切除术式包括ESD、m-EMR（包括套扎-EMR、EMR-L、预切开-EMR、透明帽-EMR）、EFTR、内镜下肌间剥离术，均能获得R0切除^[99, 138]。对仅切缘阳性，肿瘤未浸润固有肌层和无淋巴管血管浸润的R1切除患者，推荐补救性内镜下切除，包括ESD和EFTR，若病理学检查发现肿瘤浸润固有肌层或淋巴管血管浸润则需外科手术补救切除。对切缘阳性的部分患者，若病理学分级为G1级且直径<10 mm，也可随访。对直径>20 mm的肿瘤，推荐外科手术切除^[12, 139-141]。

4.1.4 pNET的内镜治疗

EUS推荐用于pNET术前定位，判断肿瘤与胰管、邻近血管和组织的关系，明确肿瘤分期、周围淋巴结和器官转移的情况。对胰岛素瘤，如果肿瘤直径<10 mm，G1/G2级，有外科手术禁忌或拒绝外科手术者，可以尝试EUS引导下无水乙醇注射或RFA治疗；对肿瘤直径<20 mm、无临床症状、G1级的非功能性无转移的散发pNET，与患者充分沟通后可严密随访^[10, 126]。近期两项大样本回顾性研究^[127-128]显示，EUS引导下无水乙醇注射及RFA治疗<20 mm的非功能性pNET和胰岛素瘤患者，在疾病复发率、低血糖症状控制等方面并不会显著劣于外科手术治疗，但在术后并发症方面优于外科手术治疗。因此，EUS引导下消融治疗可尝试作为<20 mm pNET的治疗方式，但仍需多中心前瞻性研究进

一步验证。

4.2 外科治疗

4.2.1 pNENs的外科治疗

外科治疗是pNENs整合治疗的重要环节（图2）。手术方案需充分考虑患者一般情况、肿瘤功能特点、遗传相关性、肿瘤分级与分期等因素，肿瘤可切除性需借助增强CT（或MRI）评估。对于功能性肿瘤，还应重点评估患者激素相关症状的严重程度，并在围手术期进行相应治疗。对于pNEC，应根据胰腺癌标准进行手术治疗。

4.2.1.1 局限期非功能性pNET的外科治疗

对肿瘤直径<2 cm的G1级小非功能性pNET，若无症状、无区域淋巴结转移或局部侵犯征象（如胰管扩张），可每6个月行影像学随访，第4年后可每年随访；对G2级小非功能性pNET，可相对积极地进行手术治疗^[142]。对G3级或随访期内肿瘤持续生长的小非功能性pNET，应行手术治疗^[143-145]。术式可优选微创下肿瘤剝除术；对位于胰腺深部等不宜行剝除的肿瘤，可行胰腺节段切除或保留器官功能的规则性胰腺切除术。低危小非功能性pNET（如肿瘤直径<1 cm、G1级、CT/MR及SSTR PET/CT无淋巴结转移证据、术中未见淋巴结肿大）可不行淋巴结清扫，其他仍推荐行淋巴结清扫或至少行淋巴结活检^[146]。

对肿瘤直径≥2 cm的非功能性pNET，优选微创下行规则性胰腺切除并行淋巴结清扫。其中，胰头部肿瘤可优先行保留幽门的胰十二指肠

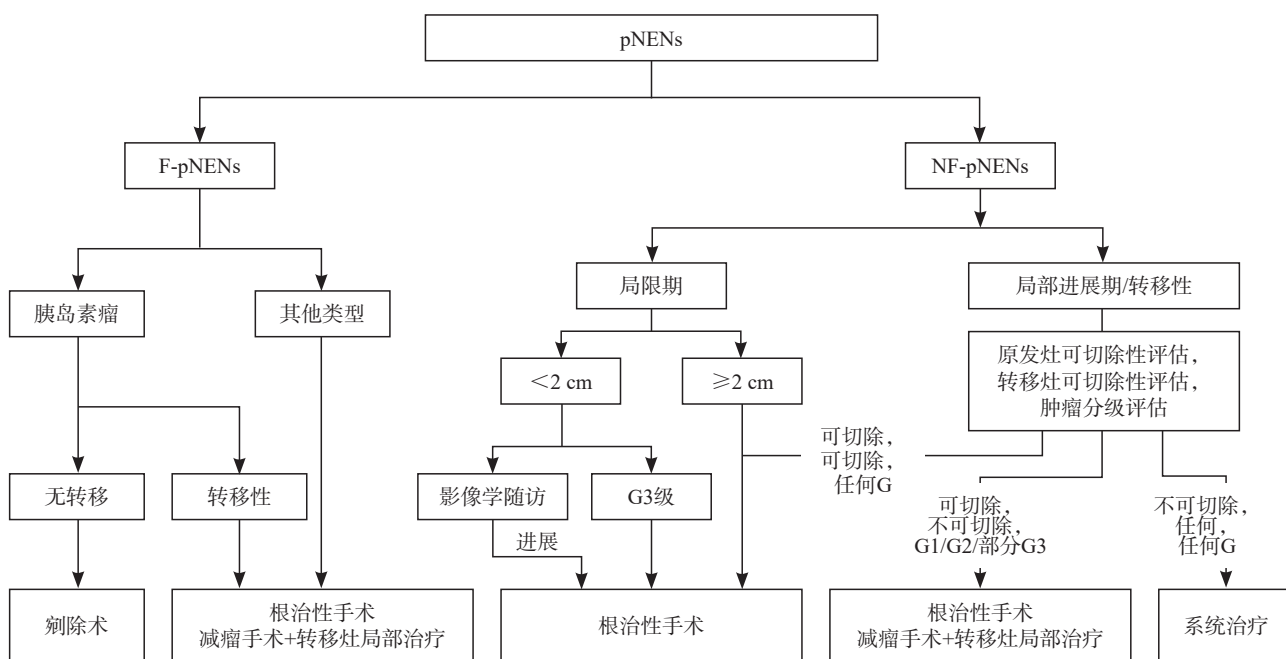


图2 pNENs手术治疗流程

切除术，亦可行胰十二指肠切除术或保留器官的胰头切除术；胰体部肿瘤可行节段性胰腺切除术；胰尾部肿瘤可行远端胰腺切除术，包括联合脾脏切除术。淋巴结清扫的数量应力争达到胰腺癌手术的相关标准，以实现准确分期。

4.2.1.2 局部进展期/转移性非功能性pNET的外科治疗

pNET的局部进展或转移并非手术绝对禁忌，但手术价值需全面考量。除腹盆增强CT/MR外，可联合肝脏特异性造影剂增强MRI、SSTR PET/CT、¹⁸F-FDG PET/CT以实现准确分期和手术规划，必要时可通过多点活检全面了解肿瘤异质性以协助手术决策^[147]。

对G1/G2级局部进展期非功能性pNET，应力争根治性手术，可考虑原发灶联合受累器官或组织的扩大切除^[148]。若肿瘤伴发肝转移，应视原发灶及肝转移灶的可切除性制定手术方案^[149]。原发灶可切除性常参考胰腺癌的相关标准；肝转移瘤可切除常指在残肝体积 $\geq 30\%$ 的前提下可实现R0/R1切除。具体而言，当原发灶及转移灶均可切除时，应力争根治性手术，转移灶可优选保留肝实质的肝切除手术。当原发灶可切除但转移灶切除难度较大时，可通过手术联合介入治疗力争实现无瘤状态。当转移灶无法切除时，原发灶切除可能带来一定获益^[150]，但需要综合考虑原发灶的大小和部位，过小的原发灶切除对于减瘤意义不大，位于胰头的肿瘤，手术也应相对谨慎。当原发灶不可切除但转移灶可切除时，也需综合考虑转移灶的大小和肿瘤负荷，通常不推荐仅行转移灶切除，但若转移灶切除可以带来肿瘤负荷显著减少的获益时，可以考虑切除。此外，对拟行胰十二指肠切除术的患者，在时序上应优先处理肝转移灶^[151]；对术后需要长期应用SSAs的患者，可同期行胆囊切除术^[152]。

对生物学行为较好（Ki-67增殖指数较低、生长缓慢、SSTR阳性）且存在根治性手术可能的局部进展期G3级非功能性pNET，应力争手术治疗^[145]；符合前述条件的G3级转移性非功能性pNET患者，可能在严格筛选的前提下从手术中获益。对生物学行为较差（Ki-67增殖指数较高、生长迅速、SSTR阴性）的局部进展期G3级非功能性pNET及pNEC，根治性手术的决策应更加谨慎，转移性患者则常不行根治性手术治疗。对合并或即将出现肿瘤相关并发症的患者，可行

姑息性手术。

4.2.1.3 F-pNENs的外科治疗

手术不仅可改善F-pNENs患者的预后，亦可缓解激素相关症状，因此对一般情况良好的局限期F-pNENs患者，均推荐积极手术。对胰岛素瘤患者，可在肿瘤定位满意（包括肿瘤位置及数量）的前提下优选肿瘤切除术。其他F-pNENs常具有较高的恶性潜能，推荐行规则性胰腺切除及区域淋巴结清扫。对局部进展期/转移性F-pNENs，仍应力争进行根治性手术，或行有效的减瘤手术（减瘤比例 $> 70\%$ ）并联合肝转移灶介入治疗。

4.2.1.4 遗传相关性pNENs的外科治疗

遗传相关性pNENs的外科治疗原则与散发性pNENs类似，但此类肿瘤常具早发、多发、复发特点，因此在治疗选择上常更加保守。手术时机和方案需结合MDT讨论和患者意愿^[153]。对遗传相关性小非功能性pNET，除非患者具有明确的手术指征，否则常不推荐首选手术治疗；对肿瘤直径较大或持续生长的患者可行手术治疗。对多数遗传相关性F-pNET，仍推荐行手术治疗；但直径较小（ $< 2\text{ cm}$ ）的遗传相关性胃泌素瘤患者预后良好、药物控制症状效果满意，可考虑在密切复查下行药物治疗。

4.2.2 GI-NENs的外科治疗

4.2.2.1 g-NENs的外科治疗

1型g-NET：对于肿瘤1~2 cm且伴高危因素（肿瘤浸润固有肌层及以上、Ki-67增殖指数较高的G2或G3级）或肿瘤 $> 2\text{ cm}$ 、伴淋巴结转移的患者，需积极行外科手术治疗。术式可据肿瘤大小、数目、最大病灶所在部位及是否伴淋巴结转移等情况，选择胃局部切除术、胃远端切除术+淋巴结清扫或全胃切除术+淋巴结清扫等^[12]。

2型g-NET：术前充分评估原发胃泌素瘤和g-NET位置、大小、浸润深度和可切除性。如胃泌素瘤可切除，应行原发胃泌素瘤及g-NET切除。根据患者一般情况及原发胃泌素瘤的部位和大小选择不同术式，包括十二指肠局部切除、胰腺局部切除或肿物切除、胰腺节段切除、胰十二指肠切除+淋巴结清扫、胰体尾切除+脾切除+淋巴结清扫等；对于g-NET，同样应基于肿物大小、浸润深度及有无淋巴结转移选择内镜下切除、胃局部切除和部分切除±淋巴结清扫等^[12]。

3型g-NET:术前充分评估肿瘤大小、部位、浸润深度、有无淋巴结转移及远处转移情况。对于肿瘤1~2 cm、G2级、无淋巴结转移者,可考虑局部/楔形切除,对于肿瘤>2 cm、G3级、伴淋巴结转移时,应行根治性切除+淋巴结清扫术(可酌情考虑D1淋巴结清扫)。对内镜下R1切除的患者,亦可考虑补救性手术切除^[12]。

g-NEC:鉴于此类肿瘤的恶性程度高,对术前未明确发现有远处转移的患者,经充分肿瘤评估后应积极行外科手术治疗,切除范围及淋巴结清扫范围可参照胃腺癌标准(如远端胃大部切除+D2淋巴结清扫、全胃切除+D2淋巴结清扫等),要求手术清扫淋巴结数目 ≥ 15 枚以确保清扫范围及精确分期^[12]。

4.2.2.2 十二指肠NENs的外科治疗

十二指肠NENs的外科治疗原则应综合考虑肿瘤原发部位、肿瘤大小、浸润深度、分级及是否伴有淋巴结转移。对于直径>1 cm、肿瘤侵犯固有肌层、Ki-67增殖指数较高的G2或G3级、淋巴血管浸润、伴有淋巴结转移或功能性的肿瘤,应采取外科手术切除,包括局部切除术或胰十二指肠切除术±淋巴结清扫等。方案选择需考虑十二指肠解剖部位的特殊性及手术的复杂性,建议经充分MDT讨论后合理评估并制定整合治疗方案。对壶腹或壶腹周围者,鉴于肿瘤侵袭性更强^[154],对于术前或术中明确淋巴结转移者,建议胰十二指肠切除术+淋巴结清扫。但对于肿瘤直径<2 cm者,局部切除+淋巴结清扫也可以考虑。淋巴结清扫需不少于8枚淋巴结^[12]。

4.2.2.3 空回肠NENs的外科治疗

对于局限性可切除的空回肠NET,首选根治性原发灶切除+淋巴结清扫(≥ 8 枚),其中,如原发灶距回盲瓣<2 cm,联合右半结肠切除或回盲部切除;对合并肝转移的空回肠NET,鉴于大多数空回肠NENs患者为较低级别肿瘤,但临床易出现梗阻、出血、穿孔、肠系膜纤维化等症状,如原发灶和转移灶可同期或分期切除,应考虑手术切除原发灶、区域淋巴结及肝转移。如转移灶不可切除,但存在原发肿瘤相关症状,可考虑行原发灶切除。手术切除及淋巴结清扫过程中应注意保护小肠系膜血管以保障足够长度的小肠及血运。因可能存在多发肿瘤,术中应仔细触摸探查整段空回肠。腹腔镜手术虽然创伤较小,但可能存在切除不完全的风险,尤其当肿瘤多发

时,其作用并未得到高级别证据支持。因此,对肠系膜区肿瘤转移范围较大及多发性肿瘤而言,腹腔镜手术可能不是合适术式。

4.2.2.4 阑尾NENs的外科治疗

总体而言,阑尾NENs预后较好,外科治疗主要焦点在于手术切除范围是单纯阑尾切除术还是以达到肿瘤学根治为目标的扩大手术切除(回盲部切除或右半结肠切除),尤其是对于直径1~2 cm的阑尾NET。但近期的大样本回顾性研究提示^[155],对肿瘤直径1~2 cm的阑尾NET,单纯阑尾切除术和右半结肠切除术患者的OS并无差别,且既往认为的高危因素,包括淋巴结转移、系膜侵犯范围等均与患者OS无关,因此,右半结肠切除应更加谨慎。推荐对于肿瘤直径>2 cm、或肿瘤直径<2 cm但肿瘤为Ki-67增殖指数较高的G2或G3级,行右半结肠切除术,但对于较年轻的患者,可考虑回盲部切除;肿瘤直径<1 cm、或肿瘤直径1~2 cm且Ki-67增殖指数不高的患者,单纯阑尾切除术即可^[156]。

4.2.2.5 结肠NENs的外科治疗

局限性结肠NENs手术的选择与结肠腺癌类似。结肠NENs发现时直径多大于2 cm,浸润深度超过固有肌层常见,因此,根治性切除加淋巴结清扫是常用治疗方式,具体可参照结肠腺癌。此外,对内镜下未能完整切除肿瘤或病理学检查提示为NEC时,应追加根治性手术及淋巴结清扫^[99]。

4.2.2.6 直肠NENs的外科治疗

对于直肠NENs的外科治疗,肿瘤直径、浸润深度及病理学分级同样是影响治疗决策的主要因素。对肿瘤小于1 cm但肿瘤侵犯固有肌层的G1或G2级患者,在排除淋巴结转移后,建议行内镜下全层切除或外科局部手术。而对肿瘤直径大于2 cm的患者,其发生远处转移的概率显著升高(60%~80%),应行全身影像学检查排除远处转移,若未发现远处转移,建议行根治性切除,肿瘤位于中低位者应行全直肠系膜切除术(total mesorectal excision, TME),如直肠前切除术(anterior resection, AR)或腹会阴联合切除术(abdomino-perineal extirpation, APE);肿瘤位于高位者推荐追加广泛系膜切除术(切除肿瘤下缘至少5 cm的直肠系膜)。对直径在1~2 cm的直肠NENs,应兼顾根治及功能保全,建议先行MRI或CT等影像学评估排除局部淋巴结和远处转

移，对存在淋巴结转移、R1切除且淋巴/血管浸润阳性或G2/G3级，建议按照肿瘤直径大于2 cm的原则进行手术切除。对少数病理学检查提示为NEC而无远处转移者，无论肿瘤直径多大，均按相应部位腺癌术式处理^[99]。而对明确发生远处转移的直肠NENs患者，手术仅适于缓解局部症状，如梗阻、出血等。

4.2.2.7 伴远处转移的GI-NENs的外科治疗

对于伴有远处转移的GI-NENs，鉴于目前尚无大型前瞻性随机对照研究比较系统治疗和姑息手术对转移性GI-NENs的生存获益，现有外科治疗原则主要依赖肿瘤的生物学行为（主要包括分化、分级、肿瘤大小、部位、侵犯范围等），以及MDT讨论的结果而定。针对功能性胃肠NET（gastrointestinal NET，GI-NET），尤其是空回肠NET，基于可控制激素分泌症状及潜在的生存获益，根治性切除及较高级别的减瘤术均为可选方案，建议术前予SSAs控制激素分泌症状，积极预防类癌危象；针对无功能性GI-NET，在可获得较好的疾病控制、存在肿瘤相关压迫症状、预计可获得较高比例（如70%以上）减瘤率的情况下，亦可考虑行减瘤手术；关于切缘状态，无论是R0（完全切除）、R1（切缘阳性）还是R2（肉眼残留）切除，生存期并无显著差异。几乎所有肝转移的患者都有超出术前和术中影像学检查所能识别的微转移。对肝转移灶的处理，结合肝转移灶的分布情况（如I、II、III型），RFA、肝动脉栓塞（transarterial embolization，TAE）、分步手术等均为可选治疗手段；对于伴远处转移的胃肠NEC（gastrointestinal NEC，GI-NEC），不推荐外科手术治疗。对分化好、级别低（通常Ki-67增殖指数<5%）、无肝外病灶、移植前疾病控制稳定的高选择性患者，肝移植亦可作为选择之一。

综上所述，GI-NENs的总体外科治疗原则归纳如下：对无远处转移的GI-NENs的治疗应首选根治性手术切除，包括原发灶的完整切除±区域淋巴结清扫。随着新型外科技术和器械的发展，传统开放手术及内镜下切除、腹腔镜手术及腹腔镜内镜联合手术等微创外科技术对于有经验的医师亦可作为术式选择。值得重视的是，鉴于部分肿瘤直径较小（如<2 cm）、分化良好、级别低（如G1级）的GI-NENs的生物学行为相对惰性，及部分GI-NENs解剖部位的特殊性（如壶腹周

围、低位直肠等），在注重肿瘤根治性的同时应强调保全相应器官的功能以提高患者生活质量。而对于分化差的NEC，鉴于极高的肿瘤恶性程度，应严格参照相应部位的腺癌行根治性手术及彻底的区域淋巴结清扫。

4.2.3 支气管肺和胸腺NENs的外科治疗

在外科治疗前，必须要明确肿瘤是否具有功能。对功能性肿瘤，在外科治疗前必须控制好激素分泌所引起的各种症状。支气管肺和胸腺NET的外科治疗策略需根据肿瘤大小、位置、范围、分期及有无功能来分别讨论^[25]。而支气管肺和胸腺NEC的外科治疗则参照其相应部位癌的外科治疗策略。

4.2.3.1 肺NET（TC/AC）的外科治疗

根治性手术切除是I~III B期可切除的支气管和肺NET首选的治疗方式。如果能耐受手术，即使存在N2淋巴结转移，根治性手术切除亦是治疗首选。对分期为cT1N0的遗传相关或合并多种并发症的肺TC患者，此类肿瘤生长较为惰性，可考虑密切随访。

(1) 外科治疗原则

分期治疗是支气管肺NET的外科治疗原则。完整彻底切除是保证手术根治性、分期准确性、加强局部控制和长期生存的关键。外科手术根治性切除是I、II期支气管肺NENs的优选局部治疗方式。III期支气管肺NET是一类异质性明显的肿瘤，对于III期可切除者，应选择以外科为主的综合治疗；对于不可切除者，应结合病灶位置、生长速度及有无功能，选择以内科为主的综合治疗，在内科治疗有效的基础上可再次评估手术完整切除的可能性。

(2) 外科治疗方式

① 切除范围：解剖性肺切除肺叶切除是推荐的标准术式。对部分中央型肺NET，在保证切缘的情况下，支气管和（或）肺动脉袖式切除的围手术期风险小且疗效优于全肺切除，为推荐术式。对部分外周型、T1a~T1b、N0的患者，可考虑肺段切除术，对肺功能储备差或存在其他重大合并症不适宜解剖性肺切除术的高危患者，可考虑肺楔形切除术。

② 手术路径：开胸和微创手术具备同样的肿瘤学效果，外科医师可根据习惯和熟练程度选择。已证实胸腔镜（包括机器人辅助）等微创手术安全可行，围手术期安全性优于开胸手术，长

期疗效不亚于开胸手术。因此，在技术可行且不牺牲肿瘤学原则的前提下推荐胸腔镜（包括机器人辅助）等微创手术路径。

③ 淋巴结清扫：由于17%的肺TC和46%的肺AC存在淋巴结转移，淋巴结清扫范围将影响患者预后，因此推荐系统性清扫，建议行至少6站淋巴结清扫，包括3站肺内和肺门淋巴结、3组纵隔淋巴结，且必须包括第7组（隆突下淋巴结）。

④ 新辅助治疗：局部进展期（Ⅱ~Ⅲ期）可手术的支气管肺NET新辅助治疗旨在提高手术切除率，但目前仍缺乏高级别证据。临床实践中，新辅助治疗可尝试选择化疗、部分抗血管生成药物治疗等。

4.2.3.2 胸腺NET（TC/AC）的外科治疗

胸腺NET患者的外科治疗原则上遵从胸腺上皮肿瘤的外科治疗原则，最佳治疗计划应经过胸外科医师、影像科专家、肿瘤内科医师和放疗科医师MDT评估后制订。确定肿块是否可被手术根治性切除至关重要，需由有经验的胸外科医师负责作出决策。

(1) 外科治疗原则

分期治疗同样是胸腺NET的外科治疗原则。肿瘤完整切除是胸腺NET最重要的预后因素。对可耐受手术者，手术是所有可切除的胸腺NET的推荐治疗。对可根治性切除的肿瘤（T1~T3），推荐直接手术。对局部进展期肿瘤（部分T3~T4），也可在新辅助诱导治疗后再次评估手术指征。对瘤床或局部淋巴结复发的NET，如MDT讨论后，满足手术条件，可考虑再次行手术切除。

(2) 外科治疗方式

① 切除范围：推荐手术范围是肿瘤及受侵犯组织切除和全胸腺切除。

② 手术路径：在遵循肿瘤学原则、保障手术安全的前提下，外科医师可根据情况选择经典胸骨正中切口或微创手术，微创手术以胸腔镜或机器人辅助的侧胸或剑突下入路为主。目前推荐微创手术用于早期肿瘤（Ⅰ期）的外科治疗。在微创技术较为成熟的大型临床中心，在遵循根治性切除的原则下，对于Ⅱ~Ⅲa期患者可尝试行微创胸腺手术。经典手术径路是胸骨正中切口，该切口可较好地暴露前纵隔及双侧胸膜腔，评估大体包膜侵犯、胸腺周围和纵隔脂肪浸润、瘤周胸膜

粘连和周围结构受累。

③ 淋巴结清扫：胸腺NET的淋巴结转移率高（50.0%~62.3%），所以对于术前高度怀疑胸腺NET或已经病理学检查明确为胸腺NET的患者，推荐行双侧N2淋巴结采样/清扫。

4.2.4 PtiNETs、PPGLs、MTC、MCC的外科治疗原则

4.2.4.1 PitNETs的外科治疗原则

PitNETs的手术治疗目的包括：切除肿瘤、缓解肿瘤对周围结构的压迫；纠正过度分泌的垂体激素；尽可能保留正常垂体前叶及后叶功能。除垂体泌乳素瘤首选药物治疗外，其他类型的垂体瘤多数首选手术治疗^[29-30]。然而对于存在垂体瘤卒中、占位效应导致视力视野受损、不能耐受药物的不良反应或药物抵抗的垂体泌乳素瘤患者，应选择手术治疗。在制订手术方案时需考虑以下相关因素：瘤体的大小、瘤体的质地与血供情况、鞍隔面是否光滑完整、颅内及海绵窦侵袭的范围大小、鼻窦发育与鼻腔病理学情况、患者全身状况及手术意愿。对于不能行经鼻蝶入路的或有鼻腔感染的患者，可选择开颅切除。对于肿瘤主体位于鞍内、鞍上、鞍旁发展呈哑铃形的患者，可行联合入路手术。有明显的垂体功能低下者，主要是肾上腺轴和甲状腺轴低下者，需纠正后再行手术治疗。难治性PitNETs病灶常广泛侵袭鞍底、斜坡或海绵窦等重要结构，手术常难以完全切除原发鞍区病灶，手术后应结合病理学分型进行MDT讨论，辅以放疗和药物治疗。

4.2.4.2 PPGLs的外科治疗原则

手术切除是大多数局限性PPGLs唯一可能治愈的疗法。通常需要仔细进行术前计划以选择最合适的术式，包括对原发肿瘤（或多灶性肿瘤）位置及邻近结构侵犯的评估，以及充分的围手术期管理^[6]。手术目标是实现完整肿瘤切除而不破裂，包括必要时整体切除邻近受累器官。部分患者手术或应激会引起大量儿茶酚胺突然释放，导致严重甚至危及生命的高血压，因此，术前应接受 α -肾上腺素能受体阻滞治疗，同时需积极的体液补充和高盐饮食，持续10~14 d或直到血压稳定，术中亦可用非选择性 α 受体阻滞剂进行额外的血压控制，以保证围手术期安全，具体药物使用见下文药物治疗部分。对于腹部局限性PPGLs，建议完全切除。双侧肾上腺受累需行双侧肾上腺切除术。保留皮质的部分肾上腺切除术

可以预防肾上腺功能不全, 但仅推荐用于低恶性风险者, 如MEN2或VHL综合征, 而不适用于其他有较高远处扩散或局部复发风险的遗传综合征如SDHx或MAX基因突变者。存在转移性疾病的情况下, 可考虑完全或部分姑息性切除以减轻疾病负担并改善激素综合征控制。

4.2.4.3 MTC的外科治疗原则

手术是MTC的主要治疗手段。术前应对所有患者进行HPTH和嗜铬细胞瘤的评估并检测是否存在胚系RET原癌基因突变。如患者血儿茶酚胺升高, 考虑合并嗜铬细胞瘤, 在甲状腺切除前需先行单侧或双侧肾上腺嗜铬细胞瘤病灶切除。如术前诊断为HPTH, 在甲状腺原发灶手术的同时需行甲状腺旁腺病灶的切除。无论遗传性MTC还是散发性MTC, 均推荐全甲状腺切除作为初治手术方式。对于单侧病灶且肿瘤较小的散发性MTC, 也可考虑行患侧腺叶+峡部切除, 但仍有争议。对单侧腺叶切除后才确诊的MTC患者来说, 如为遗传性的, 应补充对侧腺叶切除, 若为散发性的, 如存在RET基因突变、术后Ctn水平升高或影像提示肿瘤残留, 仍建议完善全甲状腺切除。MTC患者均推荐行中央区淋巴结清扫, cN1b患者应行侧颈+中央区淋巴结清扫手术。

而对于cN0患者的预防性侧颈清扫, 则仍存在争议。侧颈淋巴结转移率与颈中央区淋巴结转移数量密切相关, ≥ 4 个中央区淋巴结转移时, 同侧侧颈淋巴结转移率最高可达到98%。术前基础血清Ctn水平也可部分反映淋巴结转移程度。

MEN2A儿童遗传性MTC的预防性甲状腺切除: 高风险类别(表14)儿童通常在出生后几年就发展为MTC, 因此应从3岁开始每年进行查体、颈部超声和血清Ctn水平检查。中风险类别的儿童通常稍年长时发展出侵袭性较低的MTC, 因此建议中风险类别儿童从5岁起每年进行体检、颈部超声和血清Ctn水平检查。高风险类别儿童应在5岁之前进行甲状腺切除术, 并根据Ctn水平指导手术时间和范围。中风险类别的儿童应在儿童期或成年期进行甲状腺切除术, 手术时间主要取决于Ctn水平。

MEN2B儿童遗传性MTC的预防性甲状腺切除: 对于MEN2B和携带RET密码子M918T突变(表14)的极高危风险患者, 应尽早进行甲状腺切除术。极高危类别婴儿出生后应立即进行基因检测, 具体干预时间由外科医师或儿科医师与患儿父母沟通决定。

表14 常见RET基因突变位点与MEN2A和MEN2B侵袭性MTC的相关性及与相关伴随疾病发生的相关性

RET突变位点	外显子	MTC风险度	伴嗜铬细胞瘤/%	伴HPTH/%	CLA	HD
G533C	8	中危	10	-	无	无
C609F/G/R/S/Y	10	中危	10~30	10	无	有
C611F/G/S/Y/W	10	中危	10~30	10	无	有
C618F/R/S	10	中危	10~30	10	无	有
C620F/R/S	10	中危	10~30	10	无	有
C630R/Y	11	中危	10~30	10	无	无
D631Y	11	中危	50	-	无	无
C634F/G/R/S/W/Y	11	高危	50	20~30	有	无
K666E	11	中危	10	-	无	无
E768D	13	中危	-	-	无	无
L790F	13	中危	10	-	无	无
V804L	14	中危	10	10	无	无
V804M	14	中危	10	10	有	无
A883F	15	高危	50	-	无	无
S891A	15	中危	10	10	无	无
R912P	16	中危	-	-	无	无
M918T	16	极高危	50	-	无	无

4.2.4.4 HPTH的外科治疗原则

pHPT是MEN1最常见的表现。对于血钙水平高于正常上限0.25 mmol/L的患者或确诊MEN1且伴有高钙血症临床症状或体征的患者（骨密度减低、病理性骨折、肾结石、肾脏损害或神经认知功能障碍等）需行手术治疗。外科手术治疗范围包括：

(1) 甲状旁腺全部切除术+自体旁腺移植（4个腺体，total parathyroidectomy with autotransplantation, TPTX-AT）。

(2) 甲状旁腺次全切除术（3.5个腺体，subtotal parathyroidectomy, SPTX）。

(3) 小于甲状旁腺次全切除（少于3.5个腺体，less than subtotal parathyroidectomy, LSPTX）。

(4) 单腺体切除术（single gland excision, SGE）。

上述4种手术类型，术后持续性/复发性HPT/再次手术率递增，术后永久性甲状旁腺功能减退症发生率递减。复发时的治疗策略取决于先前切除情况。常通过MDT讨论决定是二次手术还是药物治疗。

4.2.4.5 MCC的外科治疗原则

手术治疗适用于局限期的MCC患者^[35]。手术方式为原发灶切除，若存在明确的区域淋巴结转移，同时行区域淋巴结清扫。对术前不明确是否存在区域淋巴结转移者，均需在术前或术中行前哨淋巴结活检。原发灶的切缘建议为1~2 cm，若技术上无法实现，0.5~1.0 cm的切缘亦能接受，但必须加做术后辅助放疗。术中如涉及到组织结构重建，建议在病理学检查确认切缘阴性且足够并完成前哨淋巴结活检后再进行。由于术后常需进行术区放疗，手术的缝合方式应选择能快速启动放疗的方式，如原位缝合。有一些新的术式如Mohs手术可代替传统的扩大切除，回顾性研究显示，这两种术式的复发率差异无统计学意义，但目前无前瞻性随机研究证实。

4.2.5 NENs肝转移（NENs-liver metastases, NENs-LM）的外科治疗

NENs-LM的发生率为60%~95%，是最重要的独立预后因素（伴肝转移的患者5年生存率为13%~54%，无肝转移的患者为75%~99%），也常是肿瘤进展最快的转移部位^[157]。外科手术是唯一根治手段，R0/R1切除术后5年OS率可达

85%。外科治疗主要依据肝转移分型、肿瘤分级、原发灶部位及临床症状等条件综合评估，需经MDT讨论后作出决策^[44, 149, 158-164]。

外科学评估根据病灶数目及分布情况，肝转移分为3型^[165]：1型（占20%~25%，肝转移灶局限于1侧肝叶或相邻2个可切除肝段）、2型（占10%~15%，一侧肝叶较大转移灶，伴有对侧肝叶多发小转移灶）和3型（占60%~70%，肝脏弥漫多发转移灶）。肝转移的外科治疗基本原则是在保证功能性残肝体积足够（≥30%）的前提下，原发灶可切除（或已切除）、排除肝外转移，以达到R0/R1切除的目标。在此框架下，达到根治（1型）或减瘤（2型）的目的^[166-167]。

NENs-LM的外科治疗姑息性意义往往大于根治性意义。针对非功能性NENs-LM，充分减瘤可能达到提高SSAs等药物治疗效果、延长患者PFS和OS的作用^[168-170]。对难治性功能NENs-LM，也有缓解激素症状的作用^[10]。外科手术推荐采用保留肝实质的肝切除方式，允许尽可能多地切除减瘤，同时保留足够有功能的肝实质^[171-172]。必要时可联合术中消融治疗^[173]。由于疗效接近，可接受的减瘤阈值由原来的>90%放宽至目前的>70%，平衡可能的切除获益和潜在并发症发生率^[174]。需要注意的是，对预期接受长期SSAs治疗的NENs-LM患者进行手术治疗时，建议同时行胆囊切除术，以避免较高的胆道症状、胆囊炎和胆囊结石风险^[152, 175]。另外胰十二指肠切除术后NENs-LM的肝切除及消融治疗与胆管炎和肝脓肿的风险增加相关^[151]。外科治疗的禁忌包括体能状态差、有肝功能障碍或肝硬化证据及肝肿瘤负荷高（>70%）的患者。

病理学分级为G1/G2级的NENs-LM推荐通过MDT讨论评估手术切除。对于生物学行为良好的G3级NENs-LM，大部分研究认为会有潜在生存获益，因此也可考虑手术切除。NEC的生物学行为很差，肝转移灶常呈多发、双叶分布，且术后复发率高，生存期短，不推荐手术治疗^[176-182]。

由于60%~70%的NENs-LM在诊断时已为3型转移，肝转移灶无法被完全切除或达到R0切除标准^[183-184]。加之在GEP-NENs中，高达60%的病例仅在肝脏部位出现远处转移（即寡部位转移）^[185]，而G1/G2级的NENs-LM常具有较低的生物侵袭性和进展缓慢的特性，因此，经严格选择的不可切除NENs-LM是肝移植适应证^[186]。

目前,全球已有超过1 100例NENs-LM患者接受了肝移植手术,术式包括普通肝移植、活体肝移植和多器官联合移植等。由于不同研究在受体选择标准上有差异,患者预后也存在差异^[186-188]。多项研究^[189-191]通过对预后影响因素的分析提出了肝移植Milan-NET标准:组织学检查证实为低级别(G1/G2级)NET;原发肿瘤由门静脉系统引流并切除,所有肝外肿瘤在移植前进行根治性切除;肝转移瘤负荷小于肝总体积的50%;移植前的疾病稳定或至少6个月对治疗有反应;年龄<60岁(相对标准)。符合该标准的受体5和10年生存率分别达97.2%和88.8%,复发率为13.1%。近来随着NENs综合治疗手段的不断进展,符合Milan-NET标准的NENs-LM患者常可通过其他治疗手段获得长期生存,而移植后肿瘤复发的患者也可通过其他有效治疗手段获得长期生存获益^[192],后又有研究者提出UNOS标准和ENETS标准。其中ENETS标准^[193]为:分化好的低级别NET,原发灶已切除,PET/CT确定无肝外病灶,预计移植术后死亡率<10%。和Milan-NET标准比较,ENETS标准部分程度上放宽了肝移植的适应证。

4.2.6 NENs的术前转化、术后辅助和围手术期治疗

术前转化治疗或新辅助治疗旨在提高进展期NENs的手术切除率,并通过疗效评估肿瘤的生物行为。部分研究提示其在GEP-NET中的价值,但目前仍缺乏高级别循证医学证据。临床实践中,由于SSAs的客观缓解率(objective response rate, ORR)较低,通常不作为新辅助治疗药物。新辅助治疗或术前转化治疗可尝试选择化疗、抗血管生成靶向治疗及PRRT^[194]。近期发表的多中心前瞻性研究NEOLUPANET^[195]及一项来自印度的回顾性多中心研究^[196]证明了GEP-NET患者接受新辅助PRRT的疗效及安全性,因此,对于临界可切除的GEP-NET患者,可考虑行新辅助PRRT。

NENs的围手术期治疗以控制F-NENs患者的激素相关症状为主。对于胰岛素瘤患者,可维持静脉滴注葡萄糖或使用二氮嗪,SSAs可能加重部分患者的低血糖症状,临床使用要非常慎重^[197]。对于胃泌素瘤患者,建议用质子泵抑制剂(proton pump inhibitor, PPI)或SSAs,并注意避免术后突然停药。对于胰高血糖素瘤患者,

可用低分子量肝素预防血栓,并使用SSAs控制高血糖及皮肤坏死游走性红斑。对VIP瘤患者,可用SSAs控制腹泻并注意纠正水电解质紊乱。对于表现为库欣综合征的罕见F-NENs患者,可使用肾上腺皮质激素合成酶抑制剂或受体拮抗剂。对于合并类癌综合征的患者,需额外警惕术中出现类癌危象的风险(特别是减瘤手术),必要时可提高SSAs剂量并延长用药时间^[198];对于合并类癌性心脏病的患者,应视心功能情况术前予以必要的专科治疗。

NENs的术后辅助治疗适用于接受根治性手术但术后复发风险较高者,此类患者常有肿瘤分级较高、分期较晚、切缘阳性等特点。对于G1/G2级GEP-NET,术后不常规推荐辅助治疗。对部分生物学行为不好的G3级GEP-NET(包括Ki-67增殖指数高、SSTR不表达及肿瘤生长迅速者),术后可个体化考虑卡培他滨联合TMZ(CAPTEM)方案辅助治疗。多数肺支气管及胸腺NET同样无需常规术后辅助治疗;对分期较晚的AC患者(如N2期肺支气管NET、Ⅲ期胸腺NET等),可结合具体情况选择术后化疗(TMZ)和(或)放疗。对各部位NEC,推荐行术后化疗(EP/EC方案等)和(或)放疗。Ⅱ期临床试验^[289]提示,与观察组对比,MCC根治术后使用纳武利尤单抗可显著提高1和2年无病生存率(disease-free survival, DFS),因此,MCC术后或可考虑免疫治疗作为辅助治疗方案。PitNETs、MTC、PPGLs的术后辅助治疗尚缺乏证据,暂不作推荐。

4.3 内科治疗

4.3.1 主要治疗药物介绍

NENs的复杂性及异质性为其治疗带来了诸多挑战。为制订合理的治疗方案,需对肿瘤部位、功能状态、分化情况、增殖指数、SSTR表达水平、肿瘤负荷、基因突变情况及疾病的进展状态进行整合分析,从而为NENs选择精准的药物治疗方案。NENs药物治疗的目的主要包括两方面:①缓解F-NENs激素分泌相关的临床症状或综合征;②控制肿瘤生长^[25, 58]。

4.3.1.1 缓解激素相关症状或综合征的药物

对于胸部及消化系统NENs,SSAs包括长效奥曲肽、兰瑞肽水凝胶及长效帕瑞肽,是改善大部分F-NENs激素相关症状的一线治疗^[199]。SSAs通过作用于NENs细胞表达的SSTR,发挥

抗激素分泌与抗肿瘤增殖双重作用。SSTR包括5个亚型，其中SSTR2和SSTR5是优势受体亚型，也是奥曲肽和兰瑞肽的主要作用靶点。帕瑞肽则可作用于SSTR1、SSTR2、SSTR3和SSTR5。SSTR推荐的标准方案为长效奥曲肽每4周20~30 mg肌肉注射，或兰瑞肽水凝胶每4周90~120 mg皮下注射。如症状控制效果不理想，可缩短用药间期为每3周、每2周或每10 d等，也可增加单次用药剂量^[200]。短效奥曲肽皮下注射可用于症状间歇性加重的补救治疗，常用剂量为0.1~0.5 mg/6~8 h^[161]。若常规方案治疗失败，亦可考虑长效帕瑞肽，长效帕瑞肽的起始剂量为每4周40 mg，根据症状控制情况可增量至每4周60 mg并维持^[201]。而对于难治性类癌综合征，可用干扰素（interferon, IFN）（IFN- α 2b: 3~5 MU，每周3次；IFN- α 2a: 3.0~4.5 MU，每周3次）或长效制剂聚乙二醇IFN- α -2b（每周50~150 μ g）联合SSAs作为二线治疗方案^[161, 202]。特罗司他乙酯是口服色氨酸羟化酶抑制剂，已在欧美国家被批准用于SSAs治疗后仍有顽固腹泻的类癌综合征患者，建议与SSAs联用^[203]。

对于转移性胰岛素瘤或进展期难治性类癌综合征，可考虑使用依维莫司^[58]。在部分胰岛素瘤中，SSAs可能加剧低血糖发作，用药期间需严密监测血糖水平^[10]。二氮嗪可通过抑制胰岛素释放控制低血糖发作^[60]，常用剂量为50~600 mg/d，分2~3次服用。大剂量PPI可用于控制胃泌素瘤导致的胃酸相关症状^[204]。其他类型的F-pNET，如VIP瘤、胰高血糖素瘤等，SSAs可作为标准抗激素分泌治疗用药^[204]。对于异位ACTH瘤，可用皮质醇合成抑制剂或受体拮抗剂控制库欣综合征相关症状，具体见下文垂体ACTH瘤部分。

功能性PitNETs根据所分泌激素类型不同，治疗药物的选择有所不同。对于生长激素瘤，包括长效奥曲肽和兰瑞肽在内的第一代SSAs，或第二代SSAs长效帕瑞肽，是首选控制激素分泌的药物。常用剂量为长效奥曲肽10~40 mg/4周、兰瑞肽水凝胶60~120 mg/4周，长效帕瑞肽40~60 mg/4周，根据生化控制情况，必要时可采用SSAs增量或缩短用药间隔的方式来提高生化控制率^[205]。生长激素受体拮抗剂培维索孟对控制IGF-1水平亦有较好疗效^[206]，初始使用负荷剂量40 mg

皮下注射，第2天开始每天10 mg，根据IGF-1水平控制情况调整剂量。生长激素瘤治疗过程中需密切复查血随机生长激素和IGF-1以监测治疗反应，当随机生长激素和IGF-1水平不匹配时，建议以IGF-1水平为准，尤其对用培维索孟的患者，因其并不减少生长激素分泌，而是通过拮抗生长激素功能而发挥作用^[205]。对于IGF-1轻度升高的患者，可选用多巴胺受体激动剂治疗，但其剂量要大于治疗泌乳素瘤的剂量。对于泌乳素瘤，国内推荐多巴胺受体激动剂溴隐亭作为控制泌乳素分泌的首选治疗药物，剂量范围为每天2.5~15.0 mg^[207]；对于溴隐亭耐药的患者可改用卡麦角林，药物剂量范围为每周0.5~3.5 mg，疗效优于溴隐亭。对于ACTH瘤，由于瘤细胞相对高表达SSTR5，但低表达SSTR2和多巴胺受体，因此，推荐第二代SSAs长效帕瑞肽用于抑制肿瘤过量分泌ACTH^[208]。此外，由于库欣综合征分泌的大量ACTH本身会促进肾上腺皮质激素过量释放，通常需要加用抑制肾上腺皮质激素合成或分泌的药物，如美替拉酮（500~6 000 mg/d，每天分3~4次服用）、米托坦（500~8 000 mg/d，每天分3~4次服用）、酮康唑（400~1 600 mg/d，每天分3~4次服用）或奥西卓司他（2~7 mg/d维持，每天分2次服用，最大剂量为30 mg/d）等^[209]。其中，长期大剂量使用米托坦可达到药物性损毁肾上腺皮质的作用。由于上述药物可及性问题，尚可使用糖皮质激素受体拮抗剂米非司酮（300~1 200 mg/d，每天单次服用）^[209]，拮抗过量糖皮质激素分泌导致的糖代谢紊乱，但使用该药物时仅能通过血糖情况间接了解库欣综合征的控制情况，且对低钾血症控制欠佳。对分泌促甲状腺激素的PitNETs，SSAs也是首选药物。

功能性PPGLs需 α 受体拮抗剂治疗肿瘤相关高血压^[210-211]，对于计划手术治疗者，建议在术前进行10~14 d治疗，并注意高盐饮食及扩充循环容量。可用的药物包括选择性 α 1受体拮抗剂，如多沙唑嗪、特拉唑嗪和哌唑嗪，以及非选择性 α 受体拮抗剂，如酚苳明。其中，多沙唑嗪的起始剂量为1 mg/次，每天2次，逐渐增量至10~14 mg/d；酚苳明的起始剂量为10 mg/次，每天2次，每2~3 d增加10~20 mg，直至达到1 mg/kg体重。血压目标为<130/80 mmHg，直立时收缩压略高于90 mmHg。术前12和24 h需停用多沙唑嗪和酚苳明。非选择性 α 受体拮抗剂如酚妥拉明可

以在手术过程中持续静脉泵注，必要时可单次静脉推注1 mg。根治性手术治疗后，患者可能会出现低血糖和低血压，注意静脉补液扩充循环容量及补充葡萄糖以维持血糖。在进行 α 受体拮抗剂治疗后，如血压控制仍不理想，可加入二氢吡啶类钙通道拮抗剂。此外， β 受体拮抗剂美托洛尔也可与 α 受体拮抗剂联用，以稳定血压。对出现心动过速者，可在 α 受体拮抗剂的基础上加用 β 受体拮抗剂，但一般不建议使用广谱的能同时拮抗 β 和 α 受体的拮抗剂。

MEN1患者合并pHPT或F-pNET分泌甲状旁腺激素相关肽，均可引起高钙血症，长期高钙血症可引起多尿、肾结石、慢性肾衰竭、急性胰腺炎、恶心、便秘、消化性溃疡、认知或意识改变、骨质疏松等。当血清钙高于3.5 mmol/L (14 mg/dL) 时可出现影响多器官功能的高钙危象，此时需进行积极降血钙治疗^[212]。治疗措施包括：① 大量水化，往往需要短期内输注1~2 L生理盐水，后以150~300 mL/h生理盐水维持，以达到尿量75 mL/h为目标；② 早期使用双磷酸盐，以唑来膦酸(4 mg静脉滴注)最为常用，或使用地舒单抗(120 mg皮下注射)，起效相对较慢，需1~3 d开始起效，但持续时间长；③ Ctn治疗，每12 h 4~8 U/kg肌注或皮下注射，Ctn起效迅速，但往往在使用48 h内就产生耐药；④ 血液透析，对于肾功能不全或药物降钙效果欠佳的患者，可进行血液透析；⑤ 其他治疗，如糖皮质激素和利尿剂。此外，对于分泌甲状旁腺激素相关肽的pNET，可加用SSAs抑制肿瘤激素分泌。对于pHPT，可应用拟钙剂西那卡塞^[213]，该药物作用于甲状旁腺细胞表面存在的钙受体，抑制PTH的分泌而降低血清PTH浓度，进而降低血钙。起始剂量一般为每天口服25 mg，根据PTH和血钙水平控制情况，可每3周以上增量25 mg，最大剂量为每天100 mg。

4.3.1.2 控制肿瘤生长的药物

NENs的抗肿瘤增殖治疗药物包括以下几类：① 生物治疗药物，如SSAs、IFN- α ；② 分子靶向药物，如哺乳动物雷帕霉素靶蛋白(mammalian target of rapamycin, mTOR)抑制剂、抗血管生成的多靶点TKIs；③ 细胞毒性化疗药物；④ 放射性核素治疗，包括PRRT和常规核素治疗，后者主要指¹³¹I标记间碘苄胍(¹³¹I-radiolabelled metaiodobenzylguanidine,

¹³¹I-MIBG)；⑤ 其他，包括免疫治疗、特殊靶点治疗药物、多巴胺受体激动剂等分别针对一些特殊类型和部位的NENs治疗。

4.3.1.2.1 生物治疗

SSAs: 长效奥曲肽及兰瑞肽水凝胶是常用的SSAs，主要通过结合生长抑素2和5两个优势受体(SSTR2和SSTR5)发挥抗肿瘤增殖和促凋亡作用，其延缓GEP-NET和不明原发灶NET肿瘤进展的疗效分别在PROMID和CLARINET两大经典Ⅲ期临床研究中得到证实^[14, 215]。PROMID研究共纳入85例转移性中肠NET患者(Ki-67增殖指数 $\leq 2\%$)，与安慰剂相比，长效奥曲肽治疗将中位PFS从6.0个月延长到14.3个月^[14, 214]；CLARINET研究共纳入了204例胰腺、肠道来源及不明原发灶的转移性NET患者(Ki-67增殖指数 $\leq 10\%$)，与安慰剂(中位PFS: 18个月)相比，兰瑞肽水凝胶(开放标签前中位PFS未达到)显著延长了患者的PFS^[14, 214]。因此，SSAs被推荐作为SSTR阳性、生长缓慢且Ki-67增殖指数 $\leq 10\%$ 的晚期GEP-NET和不明原发灶NET的一线治疗方案^[58]。对于肺和胸腺来源NET，前瞻性临床研究较少。SPINET试验研究了兰瑞肽水凝胶对照安慰剂在SSTR阳性支气管肺TC及AC中的疗效及安全性^[215]，虽然该临床试验因入组缓慢提前终止，但其结果提示，SSTR阳性的TC患者经兰瑞肽治疗有临床获益。基于该研究及既往回顾性研究结果，对SSTR阳性的生长缓慢的肺和胸腺类癌，也推荐SSAs作为一线治疗。其标准剂量分别为长效奥曲肽每4周30 mg和兰瑞肽水凝胶每4周120 mg。SSAs对肿瘤生长的控制也具有增量效应，标准剂量治疗肿瘤进展后增加剂量肿瘤可再控制稳定一段时间。CLARINET FORTE研究^[216]共纳入经标准剂量兰瑞肽水凝胶(每4周120 mg)治疗后进展的51例中肠NET和48例pNET患者(G1/G2级)，采用缩短兰瑞肽水凝胶治疗间隔治疗(每2周120 mg)，中肠NET和pNET患者仍能获得8.6和8.0个月的中位PFS，且患者生活质量未受明显影响，无严重不良反应。此外，在PRRT对照大剂量长效奥曲肽治疗GEP-NET的两大重要Ⅲ期临床研究中，NETTER-1研究^[217]结果提示，增量长效奥曲肽(每4周60 mg)对标准剂量治疗失败的肠道NET可以有8.4个月的PFS获益；而NETTER-2研究^[18]结果则证实一线使用增量长效奥曲肽(每4周60 mg)

对高级别G2/G3级（Ki-67增殖指数 $\geq 10\%$ ）的GEP-NET亦能发挥抗肿瘤作用，PFS为8.5个月。鉴于此，对一线标准剂量SSAs治疗进展或高级别的GEP-NET患者，均可尝试增量SSAs抗肿瘤增殖治疗。与此类似，对垂体生长激素瘤和促甲状腺素瘤，SSAs不仅能有效地控制激素分泌，也能控制肿瘤生长，推荐SSAs用于垂体生长激素瘤和促甲状腺素瘤治疗。其中，第二代SSAs帕瑞肽可能具有更高的缩瘤率^[205, 218]。

IFN：IFN- α 或长效制剂聚乙二醇IFN- α -2b在NET中也可发挥一定的抗增殖作用，但主要在早期回顾性研究中用于小肠NET。由于IFN单药抗增殖作用缺乏前瞻性研究证据，且IFN与SSAs联合也并未显著提高抗增殖效果，一般不推荐将IFN作为一线治疗，只有在少数无法接受其他抗肿瘤药物、多种抗肿瘤方案治疗失败、合并难治性类癌综合征的情况下才谨慎考虑，在使用前也应综合考虑其引起的不良反应^[161]。

4.3.1.2.2 分子靶向药物

mTOR抑制剂：PI3K/AKT/mTOR信号转导通路是NET发生、发展过程中的核心信号转导通路之一，抑制这一信号通路的mTOR抑制剂依维莫司在NET中的抗增殖作用被RADIANT系列研究^[15, 219]所证实。其中，RADIANT-3研究^[15]纳入了410例晚期G1/G2级pNET患者，尽管依维莫司治疗的ORR仅约5%，但与安慰剂（中位PFS：4.6个月）相比，依维莫司显著提升了pNET患者的PFS（中位PFS：11.0个月）；RADIANT-4研究^[219]纳入了302例胃肠道、肺、不明原发灶及胸腺（仅1例）NET患者，依维莫司治疗的中位PFS为11.0个月，而对照组的中位PFS仅为3.9个月。因此，推荐依维莫司用于接受过化疗或未接受过化疗的进展期G1/G2级胃肠胰、肺及不明原发灶NET患者。对于胸腺NET，目前缺乏前瞻性或回顾性大样本临床研究，基于RADIANT-4研究的结果及小样本回顾性研究^[220]，亦推荐依维莫司用于晚期胸腺NET患者。在RADIANT-2（依维莫司+长效奥曲肽 vs 安慰剂+长效奥曲肽）和COOPERATE-2（依维莫司+长效帕瑞肽 vs 依维莫司+安慰剂）研究^[221-223]中，依维莫司联合SSAs对进展期pNET、胃肠及肺NET患者较依维莫司单药未能提升PFS，因此不推荐常规使用SSAs与依维莫司联用来控制肿瘤生长。但在RADIANT-2研究^[224]的结直肠NET亚组分析中，

与安慰剂联合长效奥曲肽（中位PFS：6.6个月）相比，依维莫司联合长效奥曲肽显著延长了患者的PFS（中位PFS：29.9个月）。因此，在结直肠原发的NET患者中，可尝试SSAs与依维莫司联用。目前，无证据支持依维莫司在高级别NENs中的应用，但有小样本的回顾性研究表明依维莫司在G3 pNET中可能获得一定疗效^[225]。临床实践发现，标准剂量依维莫司（每天10 mg）的耐受性较低，近60%的患者需药物减量，常见不良反应为口腔溃疡、血糖血脂升高、机会性感染、非感染性间质性肺炎等^[58]，起始治疗前应常规评估患者肺功能、血糖血脂、包括乙型肝炎病毒、结核等潜在感染情况，推荐依维莫司每天5 mg作为起始剂量，每1~2周评估患者的不良反应，对可耐受者可考虑增量，每次增量为2.5 mg，直至可耐受最大剂量维持治疗（不超过每天10 mg）。

TKIs：NET大部分是富血供肿瘤，因此抗血管生成靶向药物TKIs是NET治疗中应用较为广泛的药物之一，也是开展临床试验最多的药物。目前国内外用于NET的TKIs包括舒尼替尼、索凡替尼、卡博替尼（cabozantinib）等，不同TKIs的治疗靶点及对靶点的亲和力有所不同，但总体而言，多以肿瘤血管生成关键通路受体血管内皮细胞生长因子受体（vascular endothelial growth factor receptor, VEGFR）为基础治疗靶点。基于临床研究设计及结果，不同TKIs的适应证范围有所不同（表15）。其中，舒尼替尼和索凡替尼是临床应用最多的TKIs。抗血管生成靶向药物常见的不良反应包括高血压、蛋白尿、腹泻、甲状腺功能低下、水肿、出血、穿孔、瘘、骨髓抑制、肝功能损害、手足综合征等，约1/3的患者不能耐受标准剂量给药^[226]。临床使用时，建议舒尼替尼和索凡替尼分别以每天25 mg和每天200 mg作为起始剂量，用药前及用药期间，动态监测甲状腺功能、血压及尿蛋白等情况，根据患者的耐受性缓慢加量直至可耐受剂量或标准剂量（舒尼替尼37.5 mg，索凡替尼300 mg）。

4.3.1.2.3 细胞毒性化疗药物

细胞毒性化疗药物是NENs治疗的重要药物，常用方案包括CAPTEM、奥沙利铂联合5-FU（FOLFOX）、顺铂联合依托泊苷（EP）等（表16）。

表15 用于NET的常用TKIs的主要靶点、临床研究结果及应用推荐

药物名	主要靶点	研究结果	临床使用推荐
舒尼替尼	VEGFR1-3 PDGFR、c-KIT、RET、FLT3、CSF-1R	(1)pNET III期临床试验 ^[227] ：安慰剂对照，171例进展期pNET患者，舒尼替尼组和安慰剂组的中位PFS分别为11.4和5.5个月，ORR分别为9.3%和0.0%； (2)MTC II期临床试验 (THYSU) ^[228] ：单臂，71例晚期甲状腺癌患者，26例MTC中，ORR为38.5%，中位PFS为16.5个月，中位OS为29.4个月； (3)PPGLs II期临床试验 (FIRSTMAPP) ^[229] ：安慰剂对照，78例晚期PPGLs患者，舒尼替尼组和安慰剂组的12个月PFS率分别为35.9%和18.9%，ORR分别为36.1%和8.3%	(1)进展期G1/G2级pNET； (2)局部进展或晚期MTC； (3)晚期；PPGLs
索凡替尼	VEGFR1-3、FGFR1、CSF1R	(1)pNET III期临床试验 (SANET-p) ^[16] ：安慰剂对照，172例进展期G1/G2级pNET患者，索凡替尼组和安慰剂组的中位PFS分别为13.9和4.6个月，ORR分别为14%和2%； (2)胰腺以外NET III期临床试验 (SANET-ep) ^[17] ：安慰剂对照，198例进展期胃肠道、肺、胸腺、肝、不明原发灶G1/G2级NET患者，索凡替尼组和安慰剂组的中位PFS分别为7.4和3.9个月，ORR分别为8%和0%； (3)MTC II期临床试验 ^[230] ：开放标签，局部进展或晚期甲状腺未分化癌或MTC，包括27例MTC，ORR为22.2%，中位PFS为11.1个月	(1)进展期G1/G2级胃结肠、胸部、不明原发灶NET； (2)局部进展或晚期MTC
仑伐替尼	VEGFR1-3、FGFR1-4、PDGFR、RET、c-KIT	(1)GEP-NET II期临床试验 (TALENT) ^[231] ：单臂，55例G1/G2级pNET和56例G1/G2级GI-NET患者，总体的ORR为29.9%，pNET的ORR为44.2%，GI-NET的ORR为16.4%。中位PFS为15.7个月； (2)MTC II期临床试验 ^[232] ：单臂，59例进展期MTC患者，ORR为36%，中位PFS为9.0个月	局部进展或晚期MTC
Cabozantinib	VEGFR1-3、KIT、TRKB、FLT-3、AXL、RET、MET、TIE-2	(1)NET III期临床试验 (CABINET) ^[233] ：安慰剂对照，298例前线治疗进展的NET患者 (G1/G2/G3级，95例pNET，203例胰腺外NET)，pNET cabozantinib组和安慰剂组的中位PFS分别为13.8和4.4个月；胰腺外NET cabozantinib组和安慰剂组的中位PFS分别为8.4和3.9个月； (2)MTC III期临床试验 ^[234] ：安慰剂对照，330例晚期MTC患者，cabozantinib组和安慰剂组的中位PFS分别为11.2和4.0个月，ORR分别为28%和0%	(1)进展期G1/G2级胃结肠、胸部、不明原发灶NET*； (2)局部进展或晚期MTC*
Vandetanib	RET、VEGFR、EGFR	MTC III期临床试验 ^[235] ：安慰剂对照，331例晚期MTC患者，vandetanib组和安慰剂组的中位PFS分别为未达到和19.3个月，6个月PFS率分别为83%和63%，ORR分别为45%和13%	局部进展或晚期MTC*
安罗替尼	VEGFR2-3、FGFR1-4、PDGFR、RET、c-KIT	MTC II期临床试验 ^[236] ：安慰剂对照，91例局部晚期或转移性MTC患者，安罗替尼组和安慰剂组的中位PFS分别为20.7和11.1个月，ORR分别为48.4%和6.9%	局部进展或晚期MTC

Vandetanib：凡德他尼。*：国内尚未上市。

表16 NENs常用化疗方案及其用法用量

方案	药物	具体用法用量
CAPTEM	卡培他滨、TMZ	卡培他滨：750 mg/m ² ，口服，每天2次，第1~14天；TMZ：200 mg/m ² ，口服，每天1次，第10~14天；每28 d
FOLFOX	奥沙利铂、亚叶酸钙、5-FU	奥沙利铂85 mg/m ² ，静脉滴注，第1天；亚叶酸钙：400 mg/m ² ，静脉滴注，第1天；5-FU：400 mg/m ² ，静脉注射，第1天；5-FU 2 400 mg/m ² ，持续静脉输注持续46 h；每14 d
XELOX	奥沙利铂、卡培他滨	奥沙利铂130 mg/m ² ，静脉滴注，第1天；卡培他滨1 000 mg/m ² ，口服，每天2次，第1~14天；每21 d
S-1/TMZ	替吉奥、TMZ	替吉奥：40~60 mg，口服，每天2次，第1~14天；TMZ：200 mg，口服，第10~14天；每21 d
EP	依托泊苷、顺铂	依托泊苷：100 mg/m ² ，静脉滴注，第1~3天；顺铂：总量75 mg/m ² ，分3天静脉滴注，第1~3天；每21 d
EC	依托泊苷、卡铂	依托泊苷：100 mg/m ² ，静脉滴注，第1~3天；卡铂：AUC 4~6，静脉滴注，第1天；每21 d
IP	伊立替康、顺铂	伊立替康：60 mg/m ² ，静脉滴注，第1、8、15天；顺铂：60 mg/m ² ，静脉滴注，第1天；每28 d
FOLFIRI	伊立替康、亚叶酸钙、5-FU	伊立替康：180 mg/m ² ，静脉滴注，第1天；亚叶酸钙：400 mg/m ² ，静脉滴注，第1天；5-FU：400 mg/m ² ，静脉注射，第1天；5-FU：2 400 mg/m ² ，持续静脉输注持续46 h；每14 d

AUC：曲线下面积 (area under curve)。

(1) 化疗在G1/G2级GEP-NET中的应用：用于G1/G2级GEP-NET的化疗方案主要包括CAPTEM、FOLFOX、TMZ/S-1、链脲霉素联合5-FU或阿霉素等。E2211研究^[237]对比了TMZ单药和CAPTEM方案在晚期G1/G2级pNET中的疗效及安全性，发现CAPTEM方案较TMZ单药显著延长了患者的PFS（中位PFS：22.7个月 vs 14.4个月），此外，该研究证实，当瘤细胞处于MGMT缺失状态时，包括MGMT启动子甲基化或IHC染色低表达时，肿瘤对以TMZ为基础的化疗反应率更高。一项包含151例GEP-NENs患者的大样本回顾性研究^[238]也提示CAPTEM方案治疗GEP-NENs的有效性（ORR为26.5%，PFS为12个月），肿瘤的Ki-67增殖指数在10%~40%时，该方案可获得更高的ORR。国内学者对比了S-1/TMZ与S-1/TMZ/沙利度胺在晚期NET患者中的疗效及安全性^[239]，结果显示，加用沙利度胺并未能获得更高的ORR及PFS，其中，S-1+TMZ的ORR及中位PFS分别为25.4%及11.5个月。FOLFOX方案在NENs中的应用缺乏前瞻性研究，回顾性研究^[240-241]提示，FOLFOX治疗晚期pNET患者的ORR为30%~45%，中位PFS为6~9个月，治疗GI-NET患者的ORR为12.5%~17%，中位PFS为3~14个月，直肠NET的中位PFS较差。此外，回顾性研究^[242]提示FOLFOX联合贝伐珠单抗在进展性转移性NET中亦有较好疗效，其中，pNET的ORR可达53%，G1/G2级的ORR为31%，G3级的ORR可达57%。以链脲霉素为基础的化疗方案在国外应用较多，但链脲霉素在国内未上市，因此不在此阐述以链脲霉素为基础的方案。总的来说，G1/G2级GEP-NET的化疗方案选择不多，推荐在肿瘤负荷大、快速发展、Ki-67增殖指数水平较高（>10%）、其他方案（包括生物治疗、靶向药治疗、PRRT）均失败时可考虑，推荐的化疗方案包括CAPTEM、FOLFOX等^[243]。

(2) 化疗在G3级NET中的应用：对于晚期G3级NET，目前尚无统一标准方案。2013年NORDIC NEC研究^[244]发现，Ki-67增殖指数<55%的患者比Ki-67增殖指数≥55%的患者对一线以铂类药物为主的化疗敏感性显著降低（15% vs 42%）。该研究对G3 NENs治疗具有重要指导意义，强调G3级NENs的异质性，应实施个体化精准治疗。回顾性研究^[245]提示以TMZ为基础

的化疗方案在晚期G3 NET中可取得较好疗效，ORR可达41%，中位PFS为5.7~20.7个月，联合卡培他滨、胰腺原发、一线使用与更高的ORR相关。国内多中心回顾性研究^[238]显示，CAPTEM方案在GEP-NENs患者中的ORR为26.5%，中位PFS为12个月，其疗效与Ki-67增殖指数相关，Ki-67增殖指数为10%~40%的患者中位PFS最长，为16个月，而<10%和>40%者中位PFS分别为12和3个月。其他用于晚期G3级的化疗方案主要为FOLFOX方案，一项多中心回顾性研究^[245]显示，在晚期G3级NET患者中，FOLFOX一线方案的ORR高达56.4%，中位PFS为6.4个月，该方案的中位PFS较CAPTEM方案略差。基于上述有限研究数据，建议参考Ki-67增殖指数对晚期G3级NET患者采用不同的化疗方案，对于Ki-67增殖指数≥55%的患者可尝试EP/EC等化疗方案，而对于Ki-67增殖指数<55%的患者，使用CAPTEM或FOLFOX方案化疗。

(3) 化疗在肺及胸腺TC/AC中的应用：多项回顾性研究^[25]提示，以TMZ为基础的化疗方案在肺及胸腺NET中具有一定的疗效，ORR为10%~30%，中位PFS为5~13个月，以奥沙利铂为基础的化疗方案也有一定疗效，ORR高达20%，中位PFS为8~15个月。对晚期或进展期肺及胸腺TC/AC，推荐以TMZ（±卡培他滨）或奥沙利铂为基础的化疗方案。

(4) 化疗在PitNETs、MTC、PPGLs、MCC中的应用：由于PitNETs、MTC、PPGLs、MCC的罕见性，缺乏化疗的前瞻性研究，基于多项小样本回顾性研究，可在侵袭性或晚期PitNETs、MTC、PPGLs、MCC中应用化疗。对于PitNETs，TMZ治疗PitNETs的缓解率近40%，联合卡培他滨等药物并不能显著提高疗效^[246]，因此，对于侵袭性或转移性PitNETs患者，考虑使用TMZ单药化疗；对于MTC，TKIs治疗后进展或有TKIs药物禁忌证者，可使用包括阿霉素单药或联合顺铂，或5-FU联合达卡巴嗪等方案进行化疗^[247]；对于PPGLs，可尝试使用环磷酰胺+长春新碱+达卡巴嗪方案或以TMZ为基础的联合化疗方案。肿瘤携带SDHB基因突变的患者对以TMZ为基础的方案反应可能更好^[248-249]；对于转移性MCC，可尝试使用EP、EC、环磷酰胺+阿霉素+长春新碱等联合化疗方案，但建议用于免疫治疗无效或存在免疫治疗禁忌证的患者中^[34]。

(5) 化疗在NEC中的应用：针对不同分期的NEC治疗决策不同，通过影像学及相关实验室检查进行准确分期和患者状况评估，选择合理的治疗方法至关重要。无远处转移且可根治性切除的NEC，新辅助化疗不作常规推荐，根据术后分期决定是否行辅助化疗。无论原发部位，需术后辅助化疗者，推荐EP方案化疗4~6个周期。转移性NEC，首选全身药物控制肿瘤治疗，在治疗过程中，可能需要手术、肝动脉介入治疗、放疗或RFA等其他局部治疗手段的介入。因此，强烈建议在开始治疗前进行MDT讨论，根据具体情况将患者分类，并设定治疗目标，进行治疗决策。治疗过程中及治疗后需及时充分评估疗效，以指导后续治疗方案。对于Ki-67增殖指数较高或经评估考虑生物学行为差的转移性NEC，除非为缓解因肿瘤导致的严重并发症而行手术外，常不建议手术治疗。原发于肺的NEC主要包括肺LCNEC和SCLC，两者的治疗方案不完全一样。

肺LCNEC的标准治疗仍存在争议。一线治疗推荐依托泊苷联合顺铂（EP）或卡铂（EC）方案进行化疗，进展后二线治疗推荐伊立替康/拓扑替康、紫杉类药物、培美曲塞等方案化疗。一些回顾性研究显示少数携带驱动基因变异的患者可从靶向治疗中获益，包括EGFR突变、ALK融合等。

SCLC：① 局限期，推荐EP或EC方案进行一线化疗4个周期，可同步联合局部放疗^[250-251]。术后应接受EP或EC方案辅助化疗。免疫治疗在局限期SCLC中也进行过初步探索，ADRIATIC研究^[252]结果显示，放化疗后进行度伐利尤单抗巩固治疗可显著延长患者的生存期。进展后二线治疗可考虑伊立替康、拓扑替康、紫杉类药物、吉西他滨或长春瑞滨等药物化疗，同时也推荐进入临床试验。② 广泛期，一线治疗首选EC方案联合免疫治疗^[253-254]，目前国内已获得适应证的药物包括斯鲁利单抗^[255]、阿得贝利单抗^[256]、阿替利珠单抗、度伐利尤单抗、特瑞普利单抗和替雷利珠单抗，治疗4个周期后疾病未进展者可继续行免疫维持治疗直至疾病进展；也可选EP/EC方案化疗^[257-258]；在某些情况下也可考虑伊立替康联合顺铂（IP）或卡铂（IC）方案化疗^[259-260]。二线治疗基本同上述局限期进展后的方案，但对于停止治疗超过6个月以上进展者，可以考虑重复原治疗方案。安罗替尼是小分

子多靶点抗血管药物，已在中国附条件批准用于三线及后线治疗^[261]。

晚期或转移性肺外NEC的药物治疗：肺外转移性高级别SCNEC或LCNEC，推荐EP或EC方案进行一线化疗^[262]，也可考虑IP方案^[263]。NABNEC研究^[264]是一线治疗晚期GI-NENs的非对比Ⅱ期随机研究，发现白蛋白结合型紫杉醇联合卡铂方案是G3级GI-NENs的一种有效治疗方案。NORDIC NEC回顾性研究^[245]结果显示，EP/EC（联合卡铂）方案治疗NEC的ORR为31%，中位PFS为4个月，中位OS为11个月。Ki-67增殖指数<55%的患者，对以铂类药物为基础的化疗有效率显著低于Ki-67增殖指数≥55%的患者，建议对于Ki-67≥55%的NEC首选EP/EC方案，而Ki-67增殖指数<55%的NEC一线治疗可考虑以TMZ为主的方案^[265]，同时结合分化程度选择。一线化疗后进展者，目前无标准二线推荐方案，EP进展者可考虑CAPTEM方案化疗，或伊立替康（IRI）为基础方案^[266]，或奥沙利铂（OXA）为基础方案（XELOX或FOLFOX）化疗或联合贝伐珠单抗^[267]。脂质体伊立替康/5-FU/亚叶酸钙也是治疗选择之一^[268]。对错配修复缺陷（mismatch repair deficiency, dMMR）/高度微卫星不稳定（microsatellite instability-high, MSI-H）者，二线治疗也可考虑ICIs单药治疗^[269]。对既往已接受过系统治疗且持续进展，缺乏标准治疗的转移性NEC患者，也可尝试ICIs如伊匹木单抗联合纳武利尤单抗治疗或其他ICIs单药治疗或联合抗血管小分子TKIs药物^[270-274]。

4.3.1.2.4 放射性核素治疗

包括PRRT和常规放射性核素治疗。其中，PRRT是将发射α或β射线的放射性核素标记在肿瘤靶向多肽上，通过多肽与瘤细胞膜上受体结合，发挥放射性核素射线局部照射能力，破坏DNA达到杀伤肿瘤的目的^[217, 275-276]。由于分化好的NENs往往高表达SSTR，因此PRRT可用于这类肿瘤的治疗。常用治疗NET的PRRT是将发射β射线的⁹⁰Y、¹⁷⁷Lu标记在SSAs（如DOTATATE）上，由于较低的肾毒性及可行治疗后显像的优势，¹⁷⁷Lu已基本取代⁹⁰Y成为最常用的治疗核素。目前，¹⁷⁷Lu-DOTATATE已被美国及欧盟批准，用于SSTR表达阳性的GEP-NET治疗。中国正在进行多项Ⅲ期PRRT临床试验，有望近期在国内批准PRRT。

对于中肠原发的NET，Ⅲ期随机对照NETTER-1研究^[217]显示，在转移性高分化G1/G2级中肠NET中，¹⁷⁷Lu-DOTATATE联合标准剂量长效奥曲肽（30 mg/4周）相对于大剂量长效奥曲肽（60 mg/4周）有PFS获益（中位PFS：28.4个月 vs 8.5个月），且ORR高于对照组（18% vs 3%）。虽然在后续随访中PRRT相对于对照组大剂量长效奥曲肽治疗的OS差异无统计学意义（48个月 vs 36个月， $P=0.3$ ），但一个很重要的原因是对照组中有36%的患者在出组后选择了PRRT^[277]。同时PRRT在控制症状及提高生活质量方面优于对照组^[278]。在其他原发部位的NET中，多项Ⅱ期临床研究以及回顾性研究^[279-281]的数据均支持PRRT在SSTR表达阳性的GEP-NET及肺NET中的应用。一项回顾性研究^[281]纳入443例胃肠胰、支气管及不明原发灶NET患者，¹⁷⁷Lu-DOTATATE治疗总体的ORR（完全缓解+部分缓解）为39%，43%的患者疾病稳定，中位PFS为29个月，中位OS为63个月，各部位疗效无显著差异。另外多项回顾性研究也支持PRRT作为后线方案治疗高级别NET。PRRT一线治疗高级别NET的疗效也被NETTER-2研究所证实，NETTER-2研究^[18]是一项针对Ki-67增殖指数 $\geq 10\%$ 的分化好的G2/G3级GEP-NET患者，评估¹⁷⁷Lu-DOTATATE联合小剂量（30 mg/4周）长效奥曲肽作为一线治疗对照大剂量（60 mg/4周）长效奥曲肽疗效的Ⅲ期随机对照临床试验，结果显示，PRRT组有PFS获益（22.8个月 vs 8.5个月），且ORR显著高于对照组（43% vs 9.3%）。目前另一项Ⅲ期随机对照研究COMPOSE研究正在招募中，旨在比较PRRT与对照组（依维莫司或化疗）在G2/G3级NENs中作为一线或二线治疗的效果。但要注意，由于NENs的病理学时空异质性，随着肿瘤级别增加，可能出现SSTR表达下降，FDG活性增高，PRRT筛选时要注意除外SSTR阴性表达患者。

对于转移性PPGLs，由于部分患者的肿瘤也高表达SSTR，因此PRRT也是可选治疗方案。目前基于少量小样本研究^[282]的数据显示，PRRT对转移性PPGLs的疾病控制率较高（42%~100%），但ORR较GEP-NET偏低（7%~28%），中位PFS异质性较大（10~91个月）。

目前有多项PRRT新技术在前期临床试验中

显示出优秀的的应用前景，如 α 核素标记的PRRT、SSTR拮抗剂PRRT、PRRT联合其他治疗等，但仍需更高级别的证据证明其在NENs中的疗效。

在血液系统安全性方面，NETTER-1研究^[217]显示，PRRT后分别有2%、9%及1%的患者出现3/4级血小板、淋巴细胞及中性粒细胞的减少，在长期随访中，大部分骨髓抑制可自行恢复，远期发生治疗相关血液系统肿瘤（包括骨髓增生异常综合征和白血病）的比例约为2%。在肾毒性方面，目前认为在PRRT时常规行氨基酸溶液保护肾脏的基础上，¹⁷⁷Lu-DOTATATE基本无肾毒性。在NETTER-1研究中，PRRT组与对照组发生G3/G4级肾毒性的比例及年肌酐清除率下降的速度无明显差别。

用于NENs的常规核素治疗主要是¹³¹I-MIBG。¹³¹I-MIBG是一种高能 β 粒子发射碘胍类似物，在结构上与去甲肾上腺素类似，可选择性地富集在细胞膜表达去甲肾上腺素再摄取和囊泡单胺转运蛋白的组织中。主要用于¹²³I-MIBG SPECT/CT显像阳性的不可手术切除PPGLs患者，其ORR可达30%，疾病控制率可达82%^[282]。

4.3.1.2.5 免疫治疗

近年，免疫治疗，尤其是靶向程序性死亡蛋白-1（programmed death-1，PD-1）/PD-L1的ICIs在多种肿瘤类型中显示出不同程度的临床疗效。但对多数NENs而言，ICIs还处于临床探索阶段，现有临床试验结果的总体有效率很低^[283, 284]。ICIs尚不推荐作为MCC和SCLC外其他类型NENs的标准治疗手段，仅对已接受规范系统的多线治疗后仍持续进展者，可在综合评估后考虑尝试ICIs治疗。评估有MSI-H、dMMR和肿瘤突变负荷高的患者是潜在的ICIs治疗获益人群^[53-54]。因此，对既往已接受正规系统治疗但仍持续进展的NENs患者，在行上述免疫评估后可考虑尝试以PD-1/PD-L1为靶点的免疫治疗。

MCC的发病与紫外线的暴露和MCPyV的感染有关，这两种独特的发病机制导致前者肿瘤突变负荷高、肿瘤新生抗原多、CD8⁺ T淋巴细胞浸润多；后者虽然肿瘤突变负荷低，但肿瘤细胞PD-L1表达高、CD8⁺ T淋巴细胞浸润也多。因此，MCC总体表现为“免疫热肿瘤”，免疫治疗在MCC的治疗中发挥重要作用^[285]。实际上，多个PD-1/PD-L1抑制剂已完成Ⅱ期临床试验，

包括目前已在国内上市的纳武利尤单抗^[286]和帕博利珠单抗^[287-288], ORR为33%~68%, 其中11.4%~30.0%的患者完全缓解。鉴于转移性MCC治疗药物有限, 尽管目前尚无Ⅲ期临床试验结果发表, 仍推荐免疫治疗作为晚期MCC的首选药物治疗。此外, Ⅱ期临床试验初步数据提示, MCC根治性手术切除术后使用纳武利尤单抗, 与观察对照组相比可显著降低肿瘤复发风险(1年DFS率降低9%, 2年DFS率降低10%)^[289]。因此, MCC根治术后可尝试使用纳武利尤单抗作为辅助治疗药物。

对侵袭性或转移性PitNETs, 小样本回顾性研究提示, 在TMZ化疗失败后, 库欣综合征和泌乳素瘤患者ICIs治疗的肿瘤缓解率可达50%, 这可能与TMZ治疗所诱导的肿瘤突变负荷高有关。鉴于侵袭性或转移性垂体瘤十分罕见, 开展大规模前瞻性研究进一步验证ICIs的作用十分困难, 因此, 临床上对TMZ治疗失败者, 可尝试ICIs治疗^[246]。

4.3.1.2.6 特殊靶点治疗药物

对于存在*RET*基因致病突变的MTC患者, Ⅲ期临床试验^[17]发现, 与安慰剂相比, 塞普替尼可显著延长MTC患者的PFS。因此, 推荐塞普替尼用于*RET*基因致病突变的MTC患者。此外, 还可选择的药物为普拉替尼, 但其疗效尚需要Ⅲ期临床验证^[290]。*BRAF*^{V600E}突变可见于部分NEC患者, 约20%的结肠NEC患者肿瘤中携带该突变^[55]。对于晚期结肠NEC, 在常规化疗失败后, 可检测该位点突变情况, 对携带*BRAF*^{V600E}突变的患者可使用靶向药物达拉非尼联合曲美替尼。

4.3.1.2.7 多巴胺受体激动剂等其他类型药物

多巴胺受体激动剂, 是治疗泌乳素瘤最重要的药物, 不仅能有效地降低泌乳素分泌, 也具有控制肿瘤生长的作用。有文献^[207]报道, 卡麦角林治疗泌乳素瘤的肿瘤缩小率高达70%, 尽管溴隐亭治疗的肿瘤缩小率低于卡麦角林, 但溴隐亭是目前国内唯一可及的药物, 因此, 也推荐溴隐亭作为控制泌乳素瘤生长的首选药物。

4.3.2 胃肠胰及不明原发灶NENs的药物选择策略

控制不同激素相关症状或综合征常用药物的选择见图3。需要注意的是, 局部治疗减瘤及系统性控制肿瘤治疗(图3和4)也是控制激素相关

症状或综合征的重要手段。不同治疗手段需相互整合以期达到良好的症状控制效果。

4.3.3 肺/胸腺NET的药物选择策略

肺/胸腺NET的药物选择策略见图5。

4.3.4 PitNETs的药物选择策略

PitNETs的药物选择策略见图6。

4.3.5 PPGLs的药物选择策略

PPGLs的药物选择策略见图7。

4.3.6 MTC和MCC的药物治疗选择策略

对于不可手术切除或伴远处转移、疾病持续进展的MTC治疗首选的药物是cabozantinib、vandetanib、赛普替尼, 其次为普拉替尼, 但cabozantinib及vandetanib在国内尚未上市, 而赛普替尼及普拉替尼仅用于存在*RET*基因突变患者。对于上述药物治疗失败、不可及或不适用的患者, 基于Ⅱ期临床试验结果, 可考虑的药物有舒尼替尼、仑伐替尼、安罗替尼、索凡替尼等。对于上述药物治疗失败或不耐受患者, 可选择常规化疗, 可选择的方案包括阿霉素单药±顺铂、5-FU+达卡巴嗪^[247]。此外, 多线治疗失败的患者, 如存在肿瘤突变负荷高、MSI-H、dMMR, 可使用帕博利珠单抗等免疫治疗方案。

对于无法进行根治性手术和(或)放疗的晚期或转移性MCC, 全身药物治疗推荐纳武利尤单抗或帕博利珠单抗等抗PD-1或抗PD-L1治疗作为一线治疗。如抗PD-1或抗PD-L1治疗有禁忌证, 或单药免疫治疗后疾病进展, 则可考虑EP或EC、CAV(环磷酰胺+多柔比星/表柔比星+长春新碱)或拓扑替康等进行化疗^[34]。

4.4 NENs的介入治疗

介入治疗作为新兴的微创高效治疗方法, 是治疗肿瘤的良好手段之一。在NENs这一罕见肿瘤领域也有良好疗效, 但仍需规范化。肝脏、淋巴结、骨骼及肺是NENs最常见的转移部位^[291]。肝转移是重要的预后不良因素^[193], PROMID研究和CLARINET研究^[14, 214, 292-293]的数据提示, 肝内肿瘤负荷大的患者药物治疗效果不佳且PFS明显缩短, 经过成功肝内减瘤的患者药物治疗也可获得更好的疗效。

对于不可切除的肝转移瘤, 肝脏局部治疗尤为重要。常用手段有经肝动脉途径介入治疗, 如TAE、肝动脉化疗栓塞术(trans-arterial chemoembolization, TACE)和肝动脉放射性微球栓塞(trans-arterial radio-embolization,

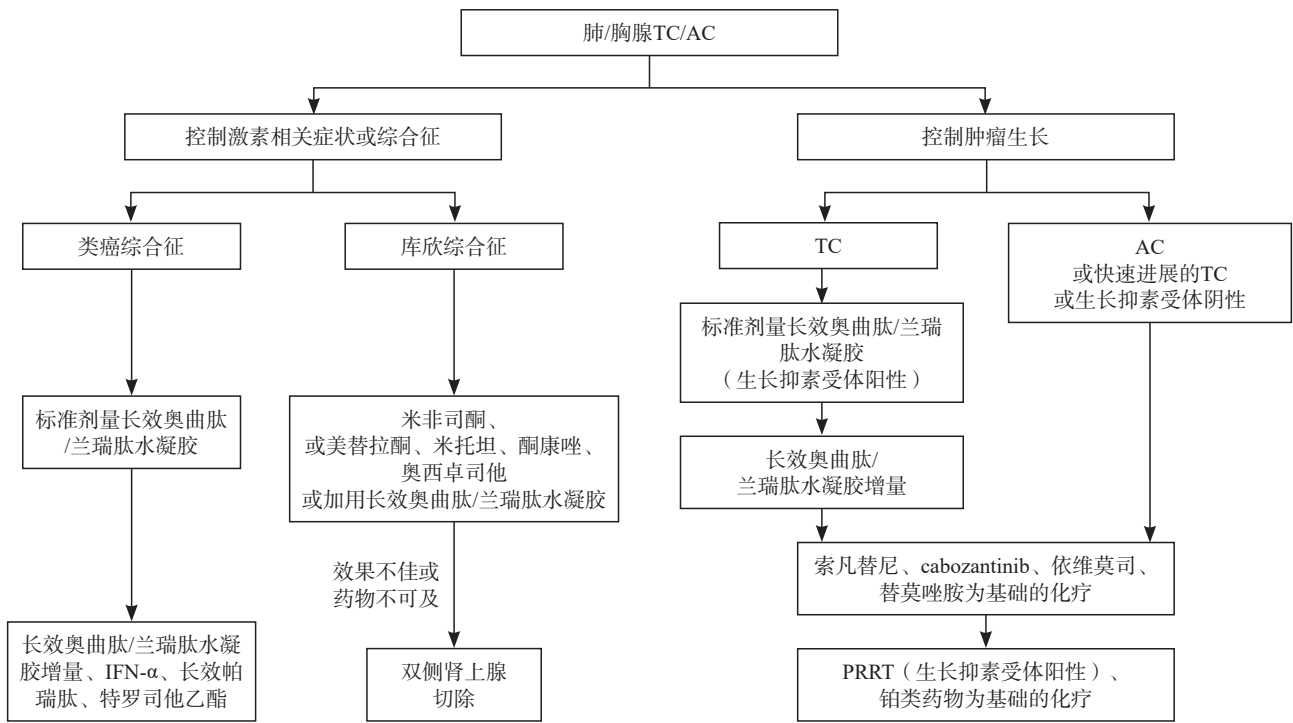


图5 肺/胸腺TC/AC内科药物治疗的选择策略

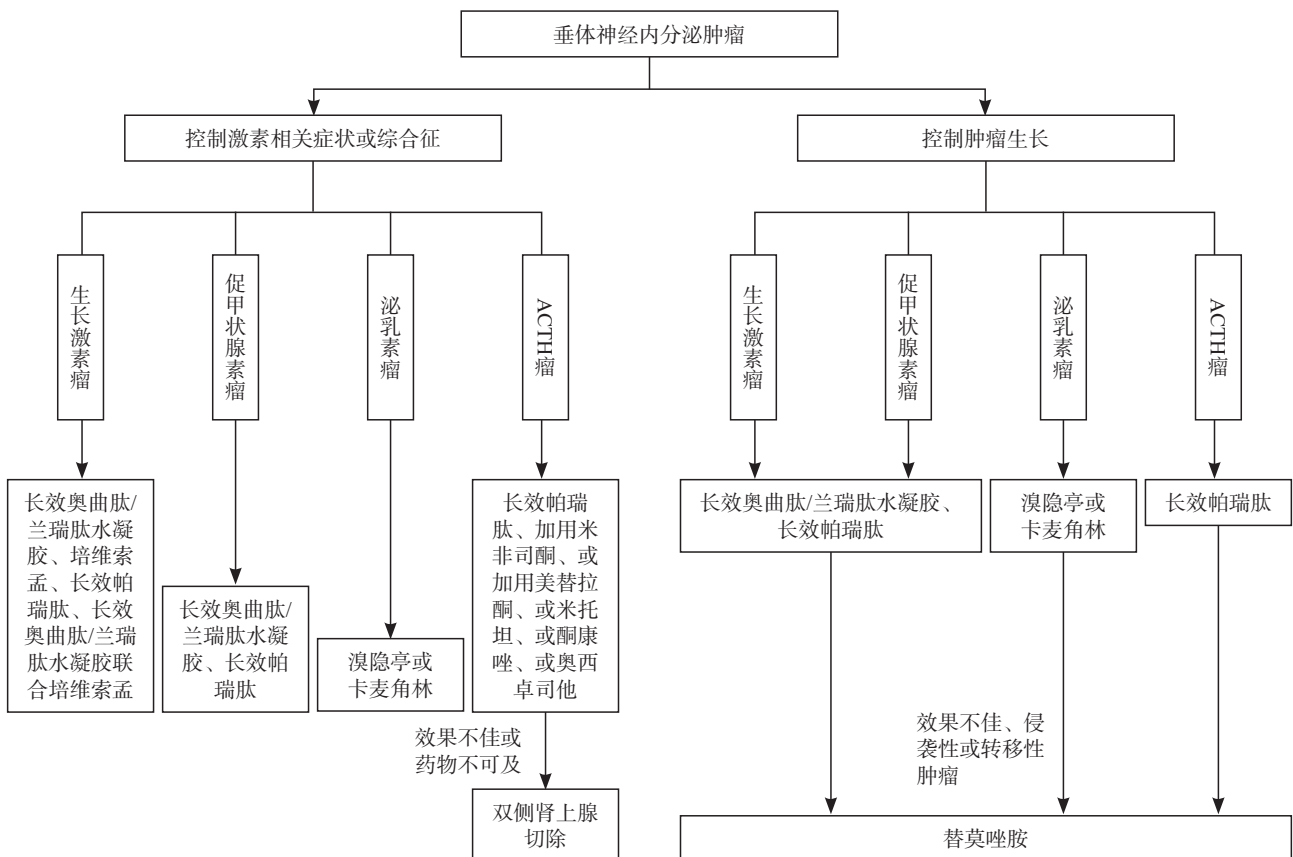


图6 PitNETs内科药物治疗的选择策略

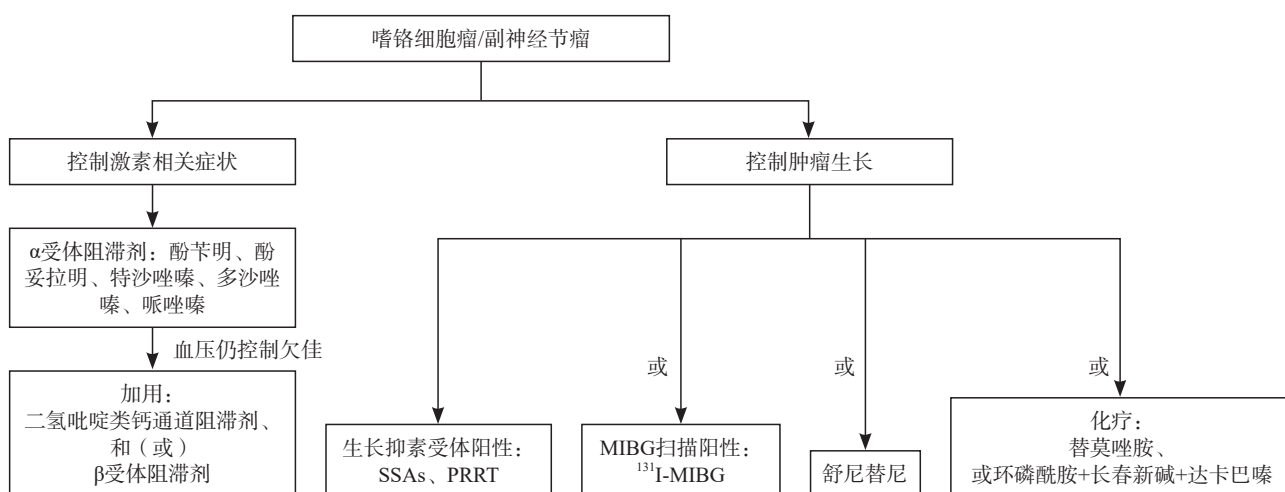


图7 PPGLs内科药物治疗的选择策略

TARE)等;也可采用消融治疗方式,如RFA、微波消融和冷冻消融等。由于NENs-LM血供大多数来源于肝动脉,故适于肝动脉途径治疗,为一种针对“全肝”的治疗手段^[294]。

消融治疗适于肝内转移瘤病灶在4个以内,最大直径不超过3 cm^[295]。消融可经皮或在腹腔镜和开腹术中应用^[168, 296-297]。对肝内肿瘤较局限者,肝转移瘤消融应在全身治疗的基础上尽早进行。RFA或微波消融后的5年生存率为57%~84%,影响消融生存预后的主要因素有原发灶处理、肿瘤直径及级别等^[168, 297]。对于F-NENs患者,消融治疗症状缓解率可达90%以上^[164]。消融并发症包括出血、肝脓肿、胆漏等,总体发生率约9%^[298],需要注意的是胰十二指肠切除术后可能会增加肝脓肿的发生风险^[295]。

3型肝转移瘤患者及由于病灶所在解剖位置导致难以外科手术切除的复杂2型肝转移瘤,需经肝动脉途径介入治疗。肝动脉途径介入治疗的适应人群包括:无功能性患者经治疗后进展、功能性患者或无功能性患者但肝肿瘤高负荷^[295]。经肝动脉途径介入治疗的ORR最高可达80%以上^[299-303],5年生存率可达57%^[184]。肿瘤的分级、血供情况、瘤负荷分布甚至肿瘤的生长形态对于介入栓塞效果均有影响。

低级别(G1/G2级)分化良好的NENs-LM患者较适合肝动脉途径介入治疗,G3级患者仍有接近60%的部分缓解率,但Ki-67增殖指数>50%的患者动脉介入治疗的疗效明显变差^[304]。NEC肝

转移的生物学行为极为恶性,目前介入治疗不推荐采用。肝内肿瘤负荷<10%的患者,研究^[305]表明,其行肝动脉途径介入治疗的PFS与单纯药物治疗相近,因此不主张太早期进行肝动脉途径介入治疗。对肝内肿瘤负荷超过50%的患者,主张分次行介入治疗,以减轻肿瘤溶解综合征等严重并发症的发生^[306]。

低级别NENs-LM经肝动脉途径介入治疗的方式以单纯栓塞为佳,采用小粒径固体栓塞剂(推荐直径40~120 μm的空白微球联合100 μm的聚乙烯醇颗粒)可获得更佳疗效^[307]。目前研究^[300]表明,TAE和TACE的疗效差异无统计学意义,但TAE具有较高的ORR,且可避免TACE术中所用化疗药物带来的不良反应。值得注意的是术中应用链脲霉素的TACE在pNENs肝转移中的治疗效果好于非胰腺来源NENs-LM。TARE与TAE/TACE的疗效相近,欧洲多中心回顾性研究^[308]表明,低级别、肝转移瘤血供较丰富、二线治疗的患者疗效较好。英国一项多中心⁹⁰Y放射性微球在NENs-LM中的前瞻性临床研究^[308]表明,即使大部分患者为后线治疗,中位PFS仍可达到13.3个月,肝内转移瘤的PFS为48.1个月,中位OS为49.9个月,不良反应可耐受。但TARE存在放射性肝炎和远期肝纤维化等并发症,尤其多见于肝脏双叶病灶接受TARE治疗的患者,有报道提示超过50%的患者在接受TARE后2年出现慢性放射性肝损害,进而出现肝纤维化等改变,值得密切关注^[309]。但在胰十二指肠切除术后患者中,TARE引起肝脓肿机会较低,约为

8%^[295]。此外由于高昂的治疗费用及严格的核素控制政策等因素，TARE在NENs-LM中的应用还需积累更多的经验及对患者的高度选择。载药微球在NENs-LM患者中的应用会显著增加肝胆损伤的风险，肝脓肿发生率增加6.6倍，因此不建议在NENs-LM中应用^[295, 310]。

仍有20%以上的NENs-LM患者在接受TAE治疗后效果欠佳。经肝动脉灌注化疗(hepatic arterial infusion chemotherapy, HAIC)可达到肝内化疗药物高浓度，并减少全身不良反应。对经TAE治疗效果欠佳的患者，可尝试行HAIC，对Ki-67增殖指数较高的G2/G3级患者疗效可能更佳，但尚需进一步研究验证。全身肿瘤负荷主要位于肝脏的NEC患者，也可以谨慎考虑HAIC，但远期疗效尚需进一步验证。目前HAIC时所用化疗方案最常用的是mFOLFOX6方案，该方案通过静脉应用于G2/G3级的NENs患者的全身治疗，疗效确切，并已经在肝细胞癌和肠癌肝转移治疗中证实了其安全性及有效性。

PPGLs肝转移瘤可通过肝动脉途径介入治疗或消融等方式治疗，术前和术后必须密切关注血压控制。许多患者在仅行血管造影时就可出现高血压危象。一般主张术前使用 α 受体阻滞剂，术中术后一旦出现高血压危象也应立即使用。术后瘤细胞坏死，会释放大量的茶酚胺，引起血压升高，2周内通常能恢复正常^[311]。

NENs-LM在经肝动脉途径介入治疗后，大部分患者都会出现栓塞后综合征，如发热、一过性肝酶升高等，一般对症处理后1周内可缓解。介入术前后需用短效SSAs，可有效预防NENs-LM在治疗后因肿瘤坏死释放激素而引起的激素相关症状^[300]。对于肝内肿瘤负荷较大者，栓塞后还要注意肿瘤溶解综合征的可能。值得注意，既往接受胰十二指肠切除术、胆道支架置入术或胆道内外引流术的患者，在接受介入治疗时，发生肝脓肿或胆管炎的概率接近20%，因此此类患者介入治疗应慎重。患者在接受HAIC治疗时，常出现肝区疼痛，常为肝动脉痉挛所致，可予血管活性药物及止痛药物缓解。

NENs肝外病灶的介入治疗可采用经血管途径和非血管途径。对肝外病灶的消融而言，孤

立性或寡转移肺转移瘤，在充分评估患者全身治疗的疗效后，可进行影像引导下的肺部结节消融术。一般直径 <3 cm的肺部病变，可行消融治疗。目前应用较多的手段是微波消融及RFA等热消融，冷冻消融也是一种疗效可靠的方式。消融方式的选取需要充分评价安全性，避开大血管及支气管等，注意避免胸膜等邻近组织的损伤。

头颈部的副节瘤，如局部侵袭性颈动脉体瘤或直径 >4 cm的颈静脉球体瘤等，建议在外科手术前行超选择性供血动脉栓塞术，以减少术中出血及保持术野清晰，有利于保护神经血管，减少外科手术死亡率，保证完整切除率。

4.5 NENs的放疗

4.5.1 头颈部SCNEC的放疗

头颈部SCNEC是一种罕见的头颈部肿瘤亚型，80%以上初诊时为Ⅲ~Ⅳ期，预后较头颈部鳞癌更差^[312-313]。美国国家癌症数据库(National Cancer Data Base, NCDB)分析表明，对于Ⅰ/Ⅱ期患者，手术或放化疗的OS差异无统计学意义。对于局部晚期头颈部SCNEC，手术联合放化疗与仅接受放疗和化疗相比，OS差异无统计学意义，提示放化疗可能是局部晚期头颈部SCNEC最合适的治疗方式。而对于转移性头颈部SCNEC，放化疗较化疗组的OS无显著提高^[314]，因此治疗上仍应以化疗为主。

4.5.2 PitNETs的放疗

对药物治疗和手术治疗无效的垂体瘤患者，可行放疗^[315]。立体定向放疗与常规分割放疗相比，能更快减少激素分泌，且不良反应较小^[316]。既往研究^[317]表明，接受放疗的垂体瘤患者4年肿瘤控制率达88%~97%。但放疗导致垂体功能减退的风险较高，5年可达20%^[318]。而对术后MRI提示肿瘤残留的患者，推荐术后辅助放疗^[319]。

4.5.3 MTC的放疗

随着靶向药物的发展，术后辅助放疗在局部晚期MTC中的应用逐渐减少^[320]，对改善局部疾病及OS均无明显影响^[321]。

4.5.4 支气管肺和胸腺NENs的放疗

SCLC是一种侵袭性强、分化差的NEC，局限期SCLC接受胸部放疗和预防性脑照射

(prophylactic cranial irradiation, PCI)可有5年生存获益^[322],并且局限期SCLC患者接受高剂量60 Gy/40次的超分割放疗获益更明显^[323];广泛期SCLC接受胸部原发灶放疗和化疗后部分缓解或完全缓解者接受全脑预防性照射也能改善OS^[324]。

肺LCNEC中,对于I~II期患者推荐行根治性手术治疗,术后辅助放疗无明显获益;对于III期患者手术治疗联合放疗可显著提高OS^[325]。

支气管肺和胸腺AC手术切除后复发率高。NCDB分析表明,支气管肺及胸腺AC手术完整切除后,术后辅助放疗或化疗无明显获益^[326]。而对于手术切缘阳性或伴纵隔淋巴结受累者,推荐术后行辅助放疗或化疗或放化疗^[327-328]。

4.5.5 泌尿生殖系统SCNEC的放疗

膀胱SCNEC是一种预后差的罕见肿瘤,建议手术、放疗及化疗多种治疗方式综合应用以提高患者生存率^[329-331]。宫颈SCNEC侵袭性强,预后比相同分期的鳞状细胞癌差^[332]。早期宫颈SCNEC建议行根治性手术,术后辅助化疗或放化疗;晚期宜用放疗联合化疗来延长患者的OS^[333-335]。

4.5.6 MCC的放疗

MCC术后局部复发率高达40%,对放疗敏感^[336]。临床切缘大于1 cm的局部切除联合辅助放疗可改善OS^[337]。1/3的MCC会出现区域淋巴结转移,区域淋巴结放疗(包括淋巴引流区清扫术后辅助放疗)可减少淋巴结阳性MCC患者的复发和死亡,特别是有多个受累淋巴结或较大淋巴结病灶的患者^[338]。

4.5.7 PPGLs的放疗

放疗主要适用于颈部PGLs,尤其是手术风险较高的部位或不适合手术的患者(如颈动脉或颅内受累的患者)^[339]。PGLs对常规分割放疗的反应不明显(20%~30%),但立体定向消融放疗(stereotactic ablative radiotherapy, SABR)的放疗剂量达到20~25 Gy/3~5次或12~15 Gy/1次,可使肿瘤局部控制率达90%~100%,80%的患者症状得到改善^[340-341]。

晚期PPGLs常转移至骨骼并引起骨相关不良反应(如疼痛、骨折、脊髓压迫),局部放疗可

改善局部控制和缓解症状^[342]。

4.5.8 其他晚期NENs的放疗

对于其他晚期转移性NENs,全身系统治疗占主导地位,放疗可起到局部减瘤及止痛作用。对无法切除的肿瘤或广泛转移,应根据肿瘤负荷、分级和生物学特征,尤其是化疗后寡残留、寡进展或寡复发的病灶,评估放疗参与的时机。

4.6 中医治疗

中医药在NENs的综合治疗中能发挥一定作用,临床以“扶正抑瘤”为总则,主张分类、分期治疗。在中医临床实践中,中药治疗具有缓解患者临床症状、改善治疗相关不良反应以及改善生活质量的作用。在NENs治疗领域,中药联合SSAs/化疗/靶向药物可起到减轻各类药物不良反应的作用。其中,疏木六君子方和芪贞抑瘤方是NENs领域现有的有初步循证依据的代表方药,目前疏木六君子方作为1型g-NET内镜下治疗后的中药辅助治疗,已在国内开展多中心随机双盲安慰剂对照临床试验。

对于早期可手术治疗的NENs患者,中药治疗的范围包括:① 1型g-NET患者,1型g-NET患者常见胃内多发、散在、息肉样隆起,推荐内镜切除治疗,但由于疾病容易复发的特性,反复内镜下切除使患者生活质量下降,此外,由于1型g-NET的背景疾病为自身免疫性萎缩性胃炎,临床常伴有饭后饱胀、嗝气等症状。队列研究^[343-344]提示,疏木六君子方作为1型g-NET内镜治疗后的中药辅助治疗,可减缓复发,改善患者胃部不适、失眠等症状。② pNET术后患者,术后应用中药如芪贞抑瘤方治疗,可改善术后消化不良、腹泻等临床症状^[345]。

对于晚期转移不可手术或不耐受手术的患者,在西医药物治疗的基础上联合中药治疗可一定程度减轻治疗相关不良反应:① 中药联合SSAs类药物治疗,SSAs类药物治疗的ORR较低,且有腹胀、腹泻、胆囊结石等消化道不良反应,中药联合SSAs类药物治疗可减轻腹泻、腹胀的症状^[346]。② 中药联合索凡替尼治疗,索凡替尼的常见不良反应包括高血压、腹泻等,可导致肿瘤患者治疗时减量甚至停药,继而影响抗肿瘤治疗的效果。中药联合治疗可减轻部分索凡替

尼引起的不良反应，例如，索凡替尼相关腹泻临床应用升阳益胃汤加减具有一定疗效，索凡替尼相关高血压除选择恰当的降压药外，可联合中药天麻钩藤饮加减协同控制血压。③ 中药联合化疗^[347]，CAPTEM方案长期应用后，患者常见乏力、纳差、易感冒等症状，化疗期间联合扶正抑瘤中药治疗，能提高患者生活质量，改善上述症状，芪贞抑瘤方是临床常用方剂。此外，NEC患者化疗后常出现骨髓抑制、乏力等不良反应，联合中药治疗，也可不同程度减轻化疗不良反应。目前中药治疗循证等级较低，一般推荐。中药仍需开展全方位、深层次的研究，进一步提高临床疗效及循证等级。

4.7 心理干预

心理因素在肿瘤的发生、发展及转归中发挥重要作用，痛苦已被列为肿瘤患者的“第六大生命体征”。患者在任一阶段都可能产生不同程度的心理痛苦，因此建议全病程痛苦筛查、识别患者特定的心理社会需求并适时、适当干预。美国国立综合癌症网络（National Comprehensive Cancer Network, NCCN）痛苦管理指南建议在患者首诊时即进行筛查，并持续随访、多次评估，尤其在病情变化等重要节点。中国肿瘤心理临床实践指南也对“心理社会筛查及转诊”做出重要阐述。

焦虑和抑郁是癌症患者最常见的心理症状。临床诊疗中，理解非病理学状态的担忧、悲伤、不确定感和绝望与特定精神综合征即焦虑、抑郁障碍间的区别尤为重要。欧洲肿瘤内科学会（European Society for Medical Oncology, ESMO）成人癌症患者焦虑抑郁临床实践指南指出，共病精神障碍的肿瘤患者对躯体症状更敏感、痛苦增加、自杀风险升高、死亡率高，生活质量、治疗依从性、预后均更差。

可使用以下方法帮助肿瘤患者应对疾病及治疗相关的心理挑战：适当的心理教育可为患者提供疾病相关知识，减少不确定性和焦虑；训练患者应对疾病的技巧将有助于解决现实问题；认知行为治疗可助患者识别并改变负性思维；基于正念的治疗、支持-表达性疗法也被证实对肿瘤患者有效；对特定肿瘤情景（如生命末期）的患

者，可采用意义中心疗法或尊严疗法。

形成良好的社会支持也是肿瘤患者康复的重要环节，例如，形成患者支持小组，促进经验分享和情感支持；提供照护者教育及支持，帮助更好地理解患者；链接社区资源，联络社工、慈善机构等。

将心理社会肿瘤学人员纳入MDT，从身、心、社、灵维度为患者提供照护，将形成更加个性、精准的治疗方案。

5 NENs的MDT诊疗原则

MDT诊疗能给予患者精准和个体化的诊断和治疗方案，在多种肿瘤诊治过程中发挥重要作用^[348]。NENs高度异质性，且分类、分型、分期相对复杂的特点，决定了MDT诊疗在NENs中必不可少^[349]。MDT诊疗原则至少包括两个方面：① MDT需由核心医师领导，根据患者疾病状态动态协调核心团队；② MDT诊疗需贯穿于患者疾病状态改变和（或）治疗方案制订/改变的全程之中。

一般而言，针对NENs的MDT需要1名核心医师负责领导和协调团队的运行，在此基础上，根据患者疾病状态，构建核心团队及协助团队，而随着患者疾病状态的变化，核心团队及协助团队之间是可以相互转化的，即MDT的学科构成是动态变化的。例如，对于早期的胃泌素瘤的诊治所需的MDT核心学科包括消化科、内分泌科、胰腺外科、放射科、核医学科及病理科等，而对于发生了远处转移的胃泌素瘤患者，核心团队就需要包括肿瘤科、介入科等学科。MDT的必要性并不意味着患者的每次就诊都需要经过MDT讨论，而是指在患者疾病状态改变时或可能改变时，需由MDT讨论进行确认，在此基础上，进一步讨论如何调整或制订患者新的治疗方案。

6 NENs预防及早筛

尽管目前尚无针对遗传性NENs致病基因的药物用于预防NENs的发生，但对遗传性NENs患者的亲属，通过检测相应基因，可早期发现携带致病基因者，并进行早期、定期影像学检查，有助于早期筛查发现NENs并进行相应治疗，从而达到预防肿瘤转移的目的^[9]。不过，对明确携带相应致病基因的患者，何时开始随访尚无高

级别证据支持。MEN1相关肿瘤多在20岁之前发生，可于8岁开始每1~3年随访^[350-351]，VHL相关肿瘤可于15岁开始每2年随访^[352]。

散发性NENs的发病机制还远未明确，因此，大部分散发性NENs目前尚无法预防。对于F-NENs患者，早期识别其相对特异的临床表现并进行鉴别诊断，有助早期发现F-NENs。对于非功能性GI-NENs患者，通常在胃肠镜检查时发现病灶^[12, 99]，1型g-NET生长速度较慢，每年常规内镜筛查并处理较大的病灶，可避免1型g-NET发生转移；2型g-NET可通过切除胃泌素瘤而预防，并通过切除较大的g-NET病灶，避免肿瘤转移；通过早期肠镜筛查发现并及时处理直肠NENs病灶，也可预防其转移。

7 预后及随访

肿瘤的部位、功能状态、病理学分级和分化程度、分期及治疗方式决定患者的预后。分化好的NET即使出现远处转移，亦能获得较长生存期，行根治性切除术后的患者，生存期可长达5年甚至10年。而分化差的NEC其预后远差于同部位的其他恶性肿瘤，文献报道的中位生存期仅12~19个月。

除行R0切除且无不良组织学特征的G1级直肠或阑尾的小肿瘤（最大径<1 cm）患者可不进行长期随访外，大部分患者需终生随访。随访问隔取决于患者的肿瘤分级、分期、有无功能及预后相关危险因素。G1级和Ki-67增殖指数<5%的G2级患者建议每6~12个月复查1次，Ki-67增殖指数>5%的G2级患者每3~6个月复查1次，G3级和NEC患者建议每2~3个月复查1次。TC与AC患者建议根据肿瘤分类、生长速度及激素症状控制情况，每3~12个月随访1次。尤其是胸腺NET，预后相对较差，即使肿瘤分化好、分级低、R0切除后也建议密切定期随访。PitNETs建议在术后1及3个月进行全面垂体激素检测，以评估垂体功能，根据需要进行激素替代治疗。术后3个月复查垂体增强MRI，根据术后3个月随访结果，在术后6个月选择性复查垂体激素和垂体增强MRI等。控制良好的患者，术后每年复查1次垂体激素水平及垂体增强MRI，推荐终身随访。PPGLs在完全切除后应在12周至12个月内进行1次复

查，随后前3年建议每6~12个月进行1次复查，之后每年进行1次复查直至10年。而遗传性PPGLs患者由于复发风险更高，需要更频繁和终身随访。MTC患者在初次手术后3个月应检测Ctn及CEA水平，评估手术疗效，肿瘤标志物低于检测水平以下者，可随访观察，间隔可为6~12个月。对术后持续升高者，或降至正常后再升高者，应计算Ctn倍增时间，并至少连续检测4次，每次间隔至少6个月，随访问隔为3~6个月。术后Ctn和CEA高于正常，应行影像学检查寻找持续或复发灶。MCC患者的中位复发时间为8~9个月，预后相对更差，因此建议进行密切的临床随访，在前3年内每3~6个月进行1次完整的皮肤和淋巴结检查以及影像检查，然后每6个月进行1次检查至5年观察期满后，可每12个月进行1次全面的检查。

随访主要观察肿瘤进展及功能性肿瘤激素相关症状的控制，同时对有遗传相关综合征的患者需警惕其他部位病变，对长期服用抗肿瘤药物治疗的患者需监测药物不良反应。随访内容包括临床症状观察、生化指标检测及胸腹盆增强CT或MRI等常规影像学检查。根据临床需要可加做SSTR PET/CT或PET/MRI以及¹⁸F-FDG PET/CT。如在随访过程中出现新发转移，同时肿瘤生物学行为发生变化（如短时间快速进展或FDG代谢和SSTR表达较前改变），需要重新进行活组织病理学检查评估。

通信作者：

陈洁（ORCID: 0000-0001-8113-3515），主任医师，教授，复旦大学附属肿瘤医院神经内分泌肿瘤中心主任、神经内分泌肿瘤科主任，E-mail: chen0jie@hotmail.com；聂勇战（ORCID: 0000-0003-1124-4548），主任医师，教授，空军军医大学西京医院消化内科副主任、肿瘤病区主任，E-mail: yongznie@fmmu.edu.cn；吴文铭（ORCID: 0000-0003-0691-8333），主任医师，教授，北京协和医院副院长，E-mail: doctorwuu@126.com。

[参考文献]

- [1] DASARI A, SHEN C, HALPERIN D, et al. Trends in the incidence, prevalence, and survival outcomes in patients with neuroendocrine tumors in the United States [J]. *JAMA Oncol*, 2017, 3(10): 1335-1342.
- [2] FANG C, WANG W, ZHANG Y, et al. Clinicopathologic

- characteristics and prognosis of gastroenteropancreatic neuroendocrine neoplasms: a multicenter study in South China [J]. *Chin J Cancer*, 2017, 36(1): 51.
- [3] FAN J H, ZHANG Y Q, SHI S S, et al. A nation-wide retrospective epidemiological study of gastroenteropancreatic neuroendocrine neoplasms in China [J]. *Oncotarget*, 2017, 8(42): 71699–71708.
- [4] LAVRENTAKI A, PALUZZI A, WASS J A H, et al. Epidemiology of acromegaly: review of population studies [J]. *Pituitary*, 2017, 20(1): 4–9.
- [5] MIRANDA-FILHO A, LORTET-TIEULENT J, BRAY F, et al. Thyroid cancer incidence trends by histology in 25 countries: a population-based study [J]. *Lancet Diabetes Endocrinol*, 2021, 9(4): 225–234.
- [6] GARCIA-CARBONERO R, MATUTE TERESA F, MERCADER-CIDONCHA E, et al. Multidisciplinary practice guidelines for the diagnosis, genetic counseling and treatment of pheochromocytomas and paragangliomas [J]. *Clin Transl Oncol*, 2021, 23(10): 1995–2019.
- [7] STANG A, BECKER J C, NGHIEM P, et al. The association between geographic location and incidence of Merkel cell carcinoma in comparison to melanoma: an international assessment [J]. *Eur J Cancer*, 2018, 94: 47–60.
- [8] YOULDEN D R, SOYER H P, YOUL P H, et al. Incidence and survival for Merkel cell carcinoma in Queensland, Australia, 1993–2010 [J]. *JAMA Dermatol*, 2014, 150(8): 864–872.
- [9] MINNETTI M, GROSSMAN A. Somatic and germline mutations in NETs: implications for their diagnosis and management [J]. *Best Pract Res Clin Endocrinol Metab*, 2016, 30(1): 115–127.
- [10] HOFLAND J, FALCONI M, CHRIST E, et al. European Neuroendocrine Tumor Society 2023 guidance paper for functioning pancreatic neuroendocrine tumour syndromes [J]. *J Neuroendocrinol*, 2023, 35(8): e13318.
- [11] RINDI G, METE O, UCCELLA S, et al. Overview of the 2022 WHO classification of neuroendocrine neoplasms [J]. *Endocr Pathol*, 2022, 33(1): 115–154.
- [12] PANZUTO F, RAMAGE J, PRITCHARD D M, et al. European Neuroendocrine Tumor Society (ENETS) 2023 guidance paper for gastroduodenal neuroendocrine tumours (NETs) G1–G3 [J]. *J Neuroendocrinol*, 2023, 35(8): e13306.
- [13] RAYMOND E, HAMMEL P, DREYER C, et al. Sunitinib in pancreatic neuroendocrine tumors [J]. *Target Oncol*, 2012, 7(2): 117–125.
- [14] CAPLIN M E, PAVEL M, ĆWIKŁA J B, et al. Lanreotide in metastatic enteropancreatic neuroendocrine tumors [J]. *N Engl J Med*, 2014, 371(3): 224–233.
- [15] YAO J C, PAVEL M, LOMBARD-BOHAS C, et al. Everolimus for the treatment of advanced pancreatic neuroendocrine tumors: overall survival and circulating biomarkers from the randomized, phase III RADIANT-3 study [J]. *J Clin Oncol*, 2016, 34(32): 3906–3913.
- [16] XU J M, SHEN L, BAI C M, et al. Surufatinib in advanced pancreatic neuroendocrine tumours (SANET-p): a randomised, double-blind, placebo-controlled, phase 3 study [J]. *Lancet Oncol*, 2020, 21(11): 1489–1499.
- [17] XU J M, SHEN L, ZHOU Z W, et al. Surufatinib in advanced extrapancreatic neuroendocrine tumours (SANET-ep): a randomised, double-blind, placebo-controlled, phase 3 study [J]. *Lancet Oncol*, 2020, 21(11): 1500–1512.
- [18] SINGH S, HALPERIN D, MYREHAUG S, et al. [¹⁷⁷Lu] Lu-DOTA-TATE plus long-acting octreotide versus high-dose long-acting octreotide for the treatment of newly diagnosed, advanced grade 2–3, well-differentiated, gastroenteropancreatic neuroendocrine tumours (NETTER-2): an open-label, randomised, phase 3 study [J]. *Lancet*, 2024, 403(10446): 2807–2817.
- [19] LIU Y M, CHEN W C, CUI W, et al. Quantitative pretreatment CT parameters as predictors of tumor response of neuroendocrine tumor liver metastasis to transcatheter arterial bland embolization [J]. *Neuroendocrinology*, 2020, 110(7/8): 697–704.
- [20] 中国抗癌协会神经内分泌肿瘤专业委员会. 中国抗癌协会神经内分泌肿瘤诊治指南 (2022年版) [J]. *中国癌症杂志*, 2022, 32(6): 545–580.
Society of Neuroendocrine Neoplasm of China Anti-Cancer Association. China Anti-Cancer Association guideline for diagnosis and treatment of neuroendocrine neoplasm (2022 edition) [J]. *China Oncol*, 2022, 32(6): 545–580.
- [21] CINGAM S R, BOTEJUE M, HOILAT G J, et al. *Gastrinoma* [M]. Treasure Island (FL): StatPearls Publishing, 2023.
- [22] FALCONI M, ERIKSSON B, KALTSAS G, et al. ENETS consensus guidelines update for the management of patients with functional pancreatic neuroendocrine tumors and non-functional pancreatic neuroendocrine tumors [J]. *Neuroendocrinology*, 2016, 103(2): 153–171.
- [23] WU W M, JIN G, LI H M, et al. The current surgical treatment of pancreatic neuroendocrine neoplasms in China: a national wide cross-sectional study [J]. *J Pancreatol*, 2019, 2(2): 35–42.
- [24] GARCÍA-YUSTE M, MATILLA J M, CUETO A, et al. Typical and atypical carcinoid tumours: analysis of the experience of the Spanish multi-centric study of neuroendocrine tumours of the lung [J]. *Eur J Cardiothorac Surg*, 2007, 31(2): 192–197.
- [25] BAUDIN E, CAPLIN M, GARCIA-CARBONERO R, et al. Lung and thymic carcinoids: ESMO clinical practice guidelines for diagnosis, treatment and follow-up [J]. *Ann Oncol*, 2021, 32(4): 439–451.
- [26] HALPERIN D M, SHEN C, DASARI A, et al. Frequency of carcinoid syndrome at neuroendocrine tumour diagnosis: a population-based study [J]. *Lancet Oncol*, 2017, 18(4): 525–534.
- [27] BAUDIN E, HAYES A, SCOAZEC J Y, et al. Unmet medical needs in pulmonary neuroendocrine (carcinoid) neoplasms [J]. *Neuroendocrinology*, 2019, 108(1): 7–17.
- [28] FILOSSO P L, YAO X P, AHMAD U, et al. Outcome of primary neuroendocrine tumors of the thymus: a joint analysis of the International Thymic Malignancy Interest Group and the European Society of Thoracic Surgeons databases [J]. *J Thorac Cardiovasc Surg*, 2015, 149(1): 103–109.e2.
- [29] 中国垂体腺瘤协作组, 中华医学会神经外科学分会. 中国

- 复发性垂体腺瘤诊治专家共识(2019) [J]. 中华医学杂志, 2019, 99(19): 1449-1453.
- Chinese Pituitary Adenoma Collaborative Group, Neurosurgery Branch of the Chinese Medical Association. Expert consensus on the diagnosis and treatment of recurrent pituitary adenomas in China (2019) [J]. Natl Med J China, 2019, 99(19): 1449-1453.
- [30] 中国垂体腺瘤协作组. 中国垂体腺瘤外科治疗专家共识 [J]. 中华医学杂志, 2015, 95(5): 324-329.
- Chinese Pituitary Adenoma Collaborative Group. Expert consensus on surgical treatment of pituitary adenoma in China [J]. Natl Med J China, 2015, 95(5): 324-329.
- [31] National Comprehensive Cancer Network. NCCN clinical practice guidelines in oncology: thyroid carcinoma, V.4.2024 [EB/OL]. [2024-11-15]. https://www.nccn.org/guidelines/category_1.
- [32] GOUDET P, CADIOT G, BARLIER A, et al. French guidelines from the GTE, AFCE and ENDOCAN-RENATEN (Groupe d'étude des Tumeurs Endocrines/Association Francophone de Chirurgie Endocrinienne/Reseau National de Prise en Charge des Tumeurs Endocrines) for the screening, diagnosis and management of multiple endocrine neoplasia type 1 [J]. Ann Endocrinol, 2024, 85(1): 2-19.
- [33] WELLS S A Jr, ASA S L, DRALLE H, et al. Revised American thyroid association guidelines for the management of medullary thyroid carcinoma [J]. Thyroid, 2015, 25(6): 567-610.
- [34] LUGOWSKA I, BECKER J C, ASCIERTO P A, et al. Merkel-cell carcinoma: ESMO-EURACAN Clinical Practice Guideline for diagnosis, treatment and follow-up [J]. ESMO Open, 2024, 9(5): 102977.
- [35] National Comprehensive Cancer Network. NCCN clinical practice guidelines in oncology: merkel cell carcinoma, V.1.2024 [EB/OL]. [2024-11-15]. https://www.nccn.org/guidelines/category_1.
- [36] NOSÉ V, GILL A, TEIJEIRO J M C, et al. Overview of the 2022 WHO classification of familial endocrine tumor syndromes [J]. Endocr Pathol, 2022, 33(1): 197-227.
- [37] TANG L H, BASTURK O, SUE J J, et al. A practical approach to the classification of WHO grade 3 (G3) well-differentiated neuroendocrine tumor (WD-NET) and poorly differentiated neuroendocrine carcinoma (PD-NEC) of the pancreas [J]. Am J Surg Pathol, 2016, 40(9): 1192-1202.
- [38] BELLIZZI A M. Immunohistochemistry in the diagnosis and classification of neuroendocrine neoplasms: what can brown do for you? [J]. Hum Pathol, 2020, 96: 8-33.
- [39] METE O, ASA S L, GILL A J, et al. Overview of the 2022 WHO classification of paragangliomas and pheochromocytomas [J]. Endocr Pathol, 2022, 33(1): 90-114.
- [40] ASA S L, METE O, PERRY A, et al. Overview of the 2022 WHO classification of pituitary tumors [J]. Endocr Pathol, 2022, 33(1): 6-26.
- [41] 陈洛海, 陈旻湖, 陈洁. 胃肠胰神经内分泌肿瘤循环生物标记物研究进展 [J]. 中华胃肠外科杂志, 2017, 20(3): 357-360.
- CHEN L H, CHEN M H, CHEN J. Advances of circulating biomarkers in gastroenteropancreatic neuroendocrine neoplasms [J]. Chin J Gastrointest Surg, 2017, 20(3): 357-360.
- [42] HOFLAND J, ZANDEE W T, DE HERDER W W. Role of biomarker tests for diagnosis of neuroendocrine tumours [J]. Nat Rev Endocrinol, 2018, 14: 656-669.
- [43] MAROTTA V, ZATELLI M C, SCIAMMARELLA C, et al. Chromogranin A as circulating marker for diagnosis and management of neuroendocrine neoplasms: more flaws than fame [J]. Endocr Relat Cancer, 2018, 25(1): R11-R29.
- [44] KALTSAS G, CAPLIN M, DAVIES P, et al. ENETS consensus guidelines for the standards of care in neuroendocrine tumors: pre- and perioperative therapy in patients with neuroendocrine tumors [J]. Neuroendocrinology, 2017, 105(3): 245-254.
- [45] NOBELS F R, KWEKKEBOOM D J, COOPMANS W, et al. Chromogranin A as serum marker for neuroendocrine neoplasia: comparison with neuron-specific enolase and the alpha-subunit of glycoprotein hormones [J]. J Clin Endocrinol Metab, 1997, 82(8): 2622-2628.
- [46] BAUDIN E, GIGLIOTTI A, DUCREUX M, et al. Neuron-specific enolase and chromogranin A as markers of neuroendocrine tumours [J]. Br J Cancer, 1998, 78(8): 1102-1107.
- [47] CHEN L H, ZHANG Y, LIN Y, et al. The role of elevated serum procalcitonin in neuroendocrine neoplasms of digestive system [J]. Clin Biochem, 2017, 50(18): 982-987.
- [48] MEIJER W G, KEMA I P, VOLMER M, et al. Discriminating capacity of indole markers in the diagnosis of carcinoid tumors [J]. Clin Chem, 2000, 46(10): 1588-1596.
- [49] MODLIN I M, DROZDOV I, KIDD M. The identification of gut neuroendocrine tumor disease by multiple synchronous transcript analysis in blood [J]. PLoS One, 2013, 8(5): e63364.
- [50] MODLIN I M, DROZDOV I, ALAIMO D, et al. A multianalyte PCR blood test outperforms single analyte ELISAs (chromogranin A, pancreastatin, neurokinin A) for neuroendocrine tumor detection [J]. Endocr Relat Cancer, 2014, 21(4): 615-628.
- [51] MODLIN I M, KIDD M, FALCONI M, et al. A multigenomic liquid biopsy biomarker for neuroendocrine tumor disease outperforms CgA and has surgical and clinical utility [J]. Ann Oncol, 2021, 32(11): 1425-1433.
- [52] KIM M, KIM B H. Current guidelines for management of medullary thyroid carcinoma [J]. Endocrinol Metab, 2021, 36(3): 514-524.
- [53] BOILÈVE A, FARON M, FODIL-CHERIF S, et al. Molecular profiling and target actionability for precision medicine in neuroendocrine neoplasms: real-world data [J]. Eur J Cancer, 2023, 186: 122-132.
- [54] PUCCINI A, POORMAN K, SALEM M E, et al. Comprehensive genomic profiling of gastroenteropancreatic neuroendocrine neoplasms (GEP-NENs) [J]. Clin Cancer Res, 2020, 26(22): 5943-5951.
- [55] CHEN L H, LIU M, ZHANG Y X, et al. Genetic characteristics of colorectal neuroendocrine carcinoma: more similar to colorectal adenocarcinoma [J]. Clin Colorectal Cancer, 2021,

- 20(2): 177–185.e13.
- [56] EISENHAUER E A, THERASSE P, BOGAERTS J, et al. New response evaluation criteria in solid tumours: revised RECIST guideline (version 1.1) [J] . *Eur J Cancer*, 2009, 45(2): 228–247.
- [57] YU R, WACHSMAN A. Imaging of neuroendocrine tumors: Indications, interpretations, limits, and pitfalls [J] . *Endocrinol Metab Clin North Am*, 2017, 46(3): 795–814.
- [58] PAVEL M, ÖBERG K, FALCONI M, et al. Gastroenteropancreatic neuroendocrine neoplasms: ESMO clinical practice guidelines for diagnosis, treatment and follow-up [J] . *Ann Oncol*, 2020, 31(7): 844–860.
- [59] LO G C, KAMBADAKONE A. MR imaging of pancreatic neuroendocrine tumors [J] . *Magn Reson Imaging Clin N Am*, 2018, 26(3): 391–403.
- [60] SUNDIN A, ARNOLD R, BAUDIN E, et al. ENETS consensus guidelines for the standards of care in neuroendocrine tumors: radiological, nuclear medicine & hybrid imaging [J] . *Neuroendocrinology*, 2017, 105(3): 212–244.
- [61] DAVAR J, CONNOLLY H M, CAPLIN M E, et al. Diagnosing and managing carcinoid heart disease in patients with neuroendocrine tumors: an expert statement [J] . *J Am Coll Cardiol*, 2017, 69(10): 1288–1304.
- [62] JUCHEMS M. Neuroendocrine tumors of the abdomen [J] . *Radiologe*, 2018, 58(1): 36–44.
- [63] SRIRAJASKANTHAN R, KAYANI I, QUIGLEY A M, et al. The role of ⁶⁸Ga-DOTATATE PET in patients with neuroendocrine tumors and negative or equivocal findings on ¹¹¹In-DTPA-octreotide scintigraphy [J] . *J Nucl Med*, 2010, 51(6): 875–882.
- [64] POBŁOCKI J, JASIŃSKA A, SYRENICZ A, et al. The neuroendocrine neoplasms of the digestive tract: diagnosis, treatment and nutrition [J] . *Nutrients*, 2020, 12(5): 1437.
- [65] BEIDERWELLEN K, SABET A, LAUENSTEIN T C, et al. Pancreatic neuroendocrine neoplasms [J] . *Radiologe*, 2016, 56(4): 348–354.
- [66] PAUWELS E, CLEEREN F, BORMANS G, et al. Somatostatin receptor PET ligands—the next generation for clinical practice [J] . *Am J Nucl Med Mol Imaging*, 2018, 8(5): 311–331.
- [67] BONAZZI N, FORTUNATI E, ZANONI L, et al. Real-life use of [⁶⁸Ga] Ga-DOTANOC PET/CT in confirmed and suspected NETs from a prospective 5-year electronic archive at an ENETS center of excellence: more than 2 000 scans in more than 1 500 patients [J] . *Cancers*, 2024, 16(4): 701.
- [68] HAEGER A, SOZA-RIED C, KRAMER V, et al. AI [¹⁸F] F-NOTA-octreotide is comparable to [⁶⁸Ga] Ga-DOTATATE for PET/CT imaging of neuroendocrine tumours in the latin-american population [J] . *Cancers*, 2023, 15(2): 439.
- [69] HOU G Z, CHENG X, YANG Y, et al. Diagnostic performance and clinical impact of ¹⁸F-AIF-NOTA-octreotide in a large cohort of patients with neuroendocrine neoplasms: a prospective single-center study [J] . *Theranostics*, 2024, 14(8): 3213–3220.
- [70] CHEN L H, JUMAI N, HE Q, et al. The role of quantitative tumor burden based on [⁶⁸Ga] Ga-DOTA-NOC PET/CT in well-differentiated neuroendocrine tumors: beyond prognosis [J] . *Eur J Nucl Med Mol Imag*, 2023, 50(2): 525–534.
- [71] AKHAVANALLAF A, JOSHI S, MOHAN A, et al. Enhancing precision: a predictive model for ¹⁷⁷Lu-DOTATATE treatment response in neuroendocrine tumors using quantitative ⁶⁸Ga-DOTATATE PET and clinicopathological biomarkers [J] . *Theranostics*, 2024, 14(9): 3708–3718.
- [72] LEE H, KIPNIS S T, NIMAN R, et al. Prediction of ¹⁷⁷Lu-DOTATATE therapy outcomes in neuroendocrine tumor patients using semi-automatic tumor delineation on ⁶⁸Ga-DOTATATE PET/CT [J] . *Cancers*, 2023, 16(1): 200.
- [73] AL-TOUBAH T, MONTILLA-SOLER J, EL-HADDAD G, et al. Somatostatin receptor expression in lung neuroendocrine tumors: an analysis of DOTATATE PET scans [J] . *J Nucl Med*, 2023, 64(12): 1895–1898.
- [74] BINDERUP T, KNIGGE U, LOFT A, et al. Functional imaging of neuroendocrine tumors: a head-to-head comparison of somatostatin receptor scintigraphy, ¹²³I-MIBG scintigraphy, and ¹⁸F-FDG PET [J] . *J Nucl Med*, 2010, 51(5): 704–712.
- [75] AMBROSINI V, CAPLIN M, CASTAÑO J P, et al. Use and perceived utility of [¹⁸F] FDG PET/CT in neuroendocrine neoplasms: a consensus report from the European Neuroendocrine Tumor Society (ENETS) Advisory Board Meeting 2022 [J] . *J Neuroendocrinology*, 2024, 36(1), e13359.
- [76] KAEWPUT C, VINJAMURI S. Role of combined ⁶⁸Ga dota-peptides and ¹⁸F FDG PET/CT in the evaluation of gastroenteropancreatic neuroendocrine neoplasms [J] . *Diagnostics*, 2022, 12(2): 280.
- [77] RINZIVILLO M, PARTELLI S, PROSPERI D, et al. Clinical usefulness of ¹⁸F-fluorodeoxyglucose positron emission tomography in the diagnostic algorithm of advanced enteropancreatic neuroendocrine neoplasms [J] . *Oncologist*, 2018, 23(2): 186–192.
- [78] BINDERUP T, KNIGGE U, JOHNBECK C B, et al. ¹⁸F-FDG PET is superior to WHO grading as a prognostic tool in neuroendocrine neoplasms and useful in guiding PRRT: a prospective 10-year follow-up study [J] . *J Nucl Med*, 2021, 62(6): 808–815.
- [79] CHAN D L, HAYES A R, KARFIS I, et al. [¹⁸F] FDG PET/CT-avid discordant volume as a biomarker in patients with gastroenteropancreatic neuroendocrine neoplasms: a multicenter study [J] . *J Nucl Med*, 2024, 65(2): 185–191.
- [80] DE RYCKE O, PERRIER M, OUVARD É, et al. High tumor uptake on ¹⁸F-FDOPA PET/CT indicates poor prognosis in patients with metastatic midgut neuroendocrine tumors: a study from the groupe d' étude des tumeurs endocrines and ENDOCAN-RENATEN network [J] . *J Nucl Med*, 2023, 64(11): 1699–1705.
- [81] HE Q, ZHANG Z K, ZHANG L Q, et al. Head-to-head comparison between [⁶⁸Ga] Ga-DOTA-NOC and [¹⁸F] DOPA PET/CT in a diverse cohort of patients with pheochromocytomas and paragangliomas [J] . *Eur J Nucl Med Mol Imag*, 2024, 51(7): 1989–2001.
- [82] BOZKURT M F, VIRGOLINI I, BALOGOVA S, et al. Guideline

- for PET/CT imaging of neuroendocrine neoplasms with ^{68}Ga -DOTA-conjugated somatostatin receptor targeting peptides and ^{18}F -DOPA [J] . *Eur J Nucl Med Mol Imaging*, 2017, 44(9): 1588-1601.
- [83] ZHANG Z Q, YU J, RAINER E, et al. The role of [^{18}F] F-DOPA PET/CT in diagnostic and prognostic assessment of medullary thyroid cancer: a 15-year experience with 109 patients [J] . *Eur Thyroid J*, 2024, 13(4): e240089.
- [84] CHANG L N, BI X Y, LI S, et al. The comparison of three different molecular imaging methods in localization and grading of insulinoma [J] . *Front Endocrinol*, 2023, 14: 1163176.
- [85] VESTERINEN T, PELTOLA E, LEIJON H, et al. Immunohistochemical glucagon-like peptide-1 receptor expression in human insulinomas [J] . *Int J Mol Sci*, 2023, 24(20): 15164.
- [86] GANGULY T, BAUER N, DAVIS R A, et al. Preclinical evaluation of ^{68}Ga - and ^{177}Lu -labeled integrin $\alpha\beta 6$ -targeting radiotheranostic peptides [J] . *J Nucl Med*, 2023, 64(4): 639-644.
- [87] LUO Y P, PAN Q Q, YAO S B, et al. Glucagon-like peptide-1 receptor PET/CT with ^{68}Ga -NOTA-exendin-4 for detecting localized insulinoma: a prospective cohort study [J] . *J Nucl Med*, 2016, 57(5): 715-720.
- [88] HÖRSCH D, SCHMID K W, ANLAUF M, et al. Neuroendocrine tumors of the bronchopulmonary system (typical and atypical carcinoid tumors): current strategies in diagnosis and treatment. Conclusions of an expert meeting February 2011 in Weimar, Germany [J] . *Oncol Res Treat*, 2014, 37(5): 266-276.
- [89] CAPLIN M E, BAUDIN E, FEROLLA P, et al. Pulmonary neuroendocrine (carcinoid) tumors: European Neuroendocrine Tumor Society expert consensus and recommendations for best practice for typical and atypical pulmonary carcinoids [J] . *Ann Oncol*, 2015, 26(8): 1604-1620.
- [90] TABAKSBLAT E M, LANGER S W, KNIGGE U, et al. Diagnosis and treatment of bronchopulmonary neuroendocrine tumours: state of the art [J] . *Acta Oncol*, 2016, 55(1): 3-14.
- [91] SINGH S, BERGLAND E K, CARD C M, et al. Commonwealth neuroendocrine tumour research collaboration and the North American Neuroendocrine Tumor Society guidelines for the diagnosis and management of patients with lung neuroendocrine tumors: an international collaborative endorsement and update of the 2015 European Neuroendocrine Tumor Society expert consensus guidelines [J] . *J Thorac Oncol*, 2020, 15(10): 1577-1598.
- [92] GUO X R, ZHAO X H, HUANG G, et al. Advances in endoscopic diagnosis and treatment of gastric neuroendocrine neoplasms [J] . *Dig Dis Sci*, 2024, 69(1): 27-35.
- [93] BORBATH I, PAPE U F, DEPREZ P H, et al. ENETS standardized (synoptic) reporting for endoscopy in neuroendocrine tumors [J] . *J Neuroendocrinol*, 2022, 34(3): e13105.
- [94] PANZUTO F, PARODI M C, ESPOSITO G, et al. Endoscopic management of gastric, duodenal and rectal NETs: position paper from the Italian Association for Neuroendocrine Tumors (Itanet), Italian Society of Gastroenterology (SIGE), Italian Society of Digestive Endoscopy (SIED) [J] . *Dig Liver Dis*, 2024, 56(4): 589-600.
- [95] LAMBERTI G, PANZUTO F, PAVEL M, et al. Gastric neuroendocrine neoplasms [J] . *Nat Rev Dis Primers*, 2024, 10(1): 25.
- [96] CHONÉ A, WALTER T, RIVORY J, et al. Gastric neuroendocrine tumors display deep invasive features, with amorphous pit and irregular vascular pattern, using narrow-band imaging and magnification [J] . *Endoscopy*, 2018, 50(8): E199-E201.
- [97] SATO Y, HASHIMOTO S, MIZUNO K I, et al. Management of gastric and duodenal neuroendocrine tumors [J] . *World J Gastroenterol*, 2016, 22(30): 6817-6828.
- [98] RAMAGE J K, DE HERDER W W, FAVE G D, et al. ENETS consensus guidelines update for colorectal neuroendocrine neoplasms [J] . *Neuroendocrinology*, 2016, 103(2): 139-143.
- [99] RINKE A, AMBROSINI V, DROMAIN C, et al. European Neuroendocrine Tumor Society (ENETS) 2023 guidance paper for colorectal neuroendocrine tumours [J] . *J Neuroendocrinol*, 2023, 35(6): e13309.
- [100] O' TOOLE D, PALAZZO L. Endoscopy and endoscopic ultrasound in assessing and managing neuroendocrine neoplasms [J] . *Front Horm Res*, 2015, 44: 88-103.
- [101] CHEN L H, GUO Y, ZHANG Y X, et al. Development of a novel scoring system based on endoscopic appearance for management of rectal neuroendocrine tumors [J] . *Endoscopy*, 2021, 53(7): 702-709.
- [102] VEYRE F, LAMBIN T, FINE C, et al. Endoscopic characterization of rectal neuroendocrine tumors with virtual chromoendoscopy: differences between benign and malignant lesions [J] . *Endoscopy*, 2021, 53(6): E215-E216.
- [103] KHASHAB M A, YONG E, LENNON A M, et al. EUS is still superior to multidetector computerized tomography for detection of pancreatic neuroendocrine tumors [J] . *Gastrointest Endosc*, 2011, 73(4): 691-696.
- [104] DI LEO M, POLIANI L, RAHAL D, et al. Pancreatic neuroendocrine tumours: the role of endoscopic ultrasound biopsy in diagnosis and grading based on the WHO 2017 classification [J] . *Dig Dis*, 2019, 37(4): 325-333.
- [105] COSTA R D D, KEMP R, SANTOS J S D, et al. The role of conventional echoendoscopy (EUS) in therapeutic decisions in patients with neuroendocrine gastrointestinal tumors [J] . *Arq Bras Cir Dig*, 2020, 33(2): e1512.
- [106] PELLICANO R, FAGOONEE S, ALTRUDA F, et al. Endoscopic imaging in the management of gastroenteropancreatic neuroendocrine tumors [J] . *Minerva Endocrinol*, 2016, 41(4): 490-498.
- [107] RUSTAGI T, FARRELL J J. Endoscopic diagnosis and treatment of pancreatic neuroendocrine tumors [J] . *J Clin Gastroenterol*, 2014, 48(10): 837-844.
- [108] PULI S R, KALVA N, BECHTOLD M L, et al. Diagnostic accuracy of endoscopic ultrasound in pancreatic neuroendocrine tumors: a systematic review and meta analysis [J] . *World J Gastroenterol*, 2013, 19(23): 3678-3684.
- [109] KOS-KUDŁA B, BLICHAZ-DORNIK J, STRZELCZYK

- J, et al. Diagnostic and therapeutic guidelines for gastroentero-pancreatic neuroendocrine neoplasms (recommended by the Polish Network of Neuroendocrine Tumours) [J] . *Endokrynologia Polska*, 2017, 68(2): 79-110.
- [110] KIM M K. Endoscopic ultrasound in gastroenteropancreatic neuroendocrine tumors [J] . *Gut Liver*, 2012, 6(4): 405-410.
- [111] IGLESIAS-GARCIA J, LARINO-NOIA J, ABDULKADER I, et al. Quantitative endoscopic ultrasound elastography: an accurate method for the differentiation of solid pancreatic masses [J] . *Gastroenterology*, 2010, 139(4): 1172-1180.
- [112] VAN ASSELT S J, BROUWERS A H, VAN DULLEMEN H M, et al. EUS is superior for detection of pancreatic lesions compared with standard imaging in patients with multiple endocrine neoplasia type 1 [J] . *Gastrointest Endosc*, 2015, 81(1): 159-167.e2.
- [113] BATTISTELLA A, TACELLI M, MAPELLI P, et al. Recent developments in the diagnosis of pancreatic neuroendocrine neoplasms [J] . *Expert Rev Gastroenterol Hepatol*, 2024, 18(4/5): 155-169.
- [114] 中华医学会消化病学分会胃肠激素与神经内分泌肿瘤学组. 胃肠胰神经内分泌肿瘤诊治专家共识 (2020·广州) [J] . *中华消化杂志*, 2021, 41(2): 76-87.
Gastrointestinal Hormone and Neuroendocrine Tumor Group, Gastroenterology Branch of the Chinese Medical Association. Expert consensus on diagnosis and treatment of gastroenteropancreatic neuroendocrine neoplasm (2020, Guangzhou) [J] . *Chin J Dig*, 2021, 41(2): 76-87.
- [115] NACTEGAAL I, ODZE R, KLIMSTRA D, et al. The 2019 WHO classification of tumours of the digestive system [J] . *Histopathology*, 2020, 76(2): 182-188.
- [116] RUFFINI E, HUANG J, CILENTO V, et al. The international association for the study of lung cancer thymic epithelial tumors staging project: proposal for a stage classification for the forthcoming (ninth) edition of the TNM classification of malignant tumors [J] . *J Thorac Oncol*, 2023, 18(12): 1655-1671.
- [117] RAMI-PORTA R, NISHIMURA K K, GIROUX D J, et al. The international association for the study of lung cancer lung cancer staging project: proposals for revision of the TNM stage groups in the forthcoming (ninth) edition of the TNM classification for lung cancer [J] . *J Thorac Oncol*, 2024, 19(7): 1007-1027.
- [118] ALEXANDRAKI K I, TSOLI M, KYRIAKOPOULOS G, et al. Current concepts in the diagnosis and management of neuroendocrine neoplasms of unknown primary origin [J] . *Minerva Endocrinol*, 2019, 44(4): 378-386.
- [119] CORTI F, ROSSI R E, CAFARO P, et al. Emerging treatment options for neuroendocrine neoplasms of unknown primary origin: current evidence and future perspectives [J] . *Cancers*, 2024, 16(11): 2025.
- [120] BERNER A M, PIPINIKAS C, RYAN A, et al. Diagnostic approaches to neuroendocrine neoplasms of unknown primary site [J] . *Neuroendocrinology*, 2020, 110(7/8): 563-573.
- [121] SCHMIDT M, HINTERLEITNER C, SINGER S, et al. Diagnostic approaches for neuroendocrine neoplasms of unknown primary (NEN-UPs) and their prognostic relevance—a retrospective, long-term single-center experience [J] . *Cancers*, 2023, 15(17): 4316.
- [122] JUHLIN C C, ZEDENIUS J, HÖÖG A. Metastatic neuroendocrine neoplasms of unknown primary: Clues from pathology workup [J] . *Cancers*, 2022, 14(9): 2210.
- [123] FAVE G D, O' TOOLE D, SUNDIN A, et al. ENETS consensus guidelines update for gastroduodenal neuroendocrine neoplasms [J] . *Neuroendocrinology*, 2016, 103(2): 119-124.
- [124] BASUROY R, SRIRAJASKANTHAN R, PRACHALIAS A, et al. Review article: the investigation and management of gastric neuroendocrine tumours [J] . *Aliment Pharmacol Ther*, 2014, 39(10): 1071-1084.
- [125] MAIONE F, CHINI A, MILONE M, et al. Diagnosis and management of rectal neuroendocrine tumors (NETs) [J] . *Diagnostics*, 2021, 11(5): 771.
- [126] KOS-KUDŁA B, CASTAÑO J P, DENECKE T, et al. European Neuroendocrine Tumour Society (ENETS) 2023 guidance paper for nonfunctioning pancreatic neuroendocrine tumours [J] . *J Neuroendocrinol*, 2023, 35(12): e13343.
- [127] SO H, KO S W, SHIN S H, et al. Comparison of EUS-guided ablation and surgical resection for nonfunctioning small pancreatic neuroendocrine tumors: a propensity score-matching study [J] . *Gastrointest Endosc*, 2023, 97(4): 741-751.e1.
- [128] CRINÒ S F, NAPOLEON B, FACCIORUSSO A, et al. Endoscopic ultrasound-guided radiofrequency ablation versus surgical resection for treatment of pancreatic insulinoma [J] . *Clin Gastroenterol Hepatol*, 2023, 21(11): 2834-2843.e2.
- [129] PARTELLI S, MASSIRONI S, ZERBI A, et al. Management of asymptomatic sporadic non-functioning pancreatic neuroendocrine neoplasms no larger than 2 Cm: interim analysis of prospective ASPEN trial [J] . *Br J Surg*, 2022, 109(12): 1186-1190.
- [130] CROSBY D A, DONOHOE C L, FITZGERALD L, et al. Gastric neuroendocrine tumours [J] . *Dig Surg*, 2012, 29(4): 331-348.
- [131] KALTSAS G, GROZINSKY-GLASBERG S, ALEXANDRAKI K I, et al. Current concepts in the diagnosis and management of type I gastric neuroendocrine neoplasms [J] . *Clin Endocrinol*, 2014, 81(2): 157-168.
- [132] MATSUMOTO S, MIYATANI H, YOSHIDA Y. Future directions of duodenal endoscopic submucosal dissection [J] . *World J Gastrointest Endosc*, 2015, 7(4): 389-395.
- [133] HOTEYA S, KAISE M, IIZUKA T, et al. Delayed bleeding after endoscopic submucosal dissection for non-ampullary superficial duodenal neoplasias might be prevented by prophylactic endoscopic closure: analysis of risk factors [J] . *Dig Endosc*, 2015, 27(3): 323-330.
- [134] MATSUMOTO S, MIYATANI H, YOSHIDA Y, et al. Duodenal carcinoid tumors: 5 cases treated by endoscopic submucosal dissection [J] . *Gastrointest Endosc*, 2011, 74(5): 1152-1156.
- [135] MORI H, SHINTARO F, KOBARA H, et al. Successful closing of duodenal ulcer after endoscopic submucosal dissection with over-the-scope clip to prevent delayed perforation [J] . *Dig Endosc*, 2013, 25(4): 459-461.
- [136] TAKIMOTO K, IMAI Y, MATSUYAMA K. Endoscopic tissue shielding method with polyglycolic acid sheets and fibrin

- glue to prevent delayed perforation after duodenal endoscopic submucosal dissection [J]. *Dig Endosc*, 2014, 26(Suppl 2): 46–49.
- [137] MAKHLOUF H R, BURKE A P, SOBIN L H. Carcinoid tumors of the ampulla of Vater: a comparison with duodenal carcinoid tumors [J]. *Cancer*, 1999, 85(6): 1241–1249.
- [138] 刘雪梅, 度必光. 胃肠神经内分泌肿瘤的内镜诊断与治疗 [J]. *中华胃肠外科杂志*, 2021, 24(10): 854–860.
LIU X M, TUO B G. Endoscopic diagnosis and treatment of gastrointestinal neuroendocrine neoplasms [J]. *Chin J Gastrointest Surg*, 2021, 24(10): 854–860.
- [139] ITO T, MASUI T, KOMOTO I, et al. JNETS clinical practice guidelines for gastroenteropancreatic neuroendocrine neoplasms: diagnosis, treatment, and follow-up: a synopsis [J]. *J Gastroenterol*, 2021, 56(11): 1033–1044.
- [140] MOON C M, HUH K C, JUNG S A, et al. Long-term clinical outcomes of rectal neuroendocrine tumors according to the pathologic status after initial endoscopic resection: a KASID multicenter study [J]. *Am J Gastroenterol*, 2016, 111(9): 1276–1285.
- [141] SUN D, REN Z, XU E P, et al. Long-term clinical outcomes of endoscopic submucosal dissection in rectal neuroendocrine tumors based on resection margin status: a real-world study [J]. *Surg Endosc*, 2023, 37(4): 2644–2652.
- [142] WU W M, CAI S W, CHEN R F, et al. Consensus of clinical diagnosis and treatment for non-functional pancreatic neuroendocrine neoplasms with diameter <2 cm [J]. *J Pancreatol*, 2023, 6(3): 87–95.
- [143] PARTELLI S, CIROCCHI R, CRIPPA S, et al. Systematic review of active surveillance versus surgical management of asymptomatic small non-functioning pancreatic neuroendocrine neoplasms [J]. *Br J Surg*, 2017, 104(1): 34–41.
- [144] KUO E J, SALEM R R. Population-level analysis of pancreatic neuroendocrine tumors 2 cm or less in size [J]. *Ann Surg Oncol*, 2013, 20(9): 2815–2821.
- [145] CHEN J, WU W M, BAI C M, et al. Consensus on the clinical diagnosis and treatment of grade 3 pancreatic neuroendocrine tumors [J]. *J Pancreatol*, 2024, 7(2): 97–105.
- [146] ZHANG X F, XUE F, DONG D H, et al. New nodal staging for primary pancreatic neuroendocrine tumors: a multi-institutional and national data analysis [J]. *Ann Surg*, 2021, 274(1): e28–e35.
- [147] AL-HAWARY M M, FRANCIS I R, CHARI S T, et al. Pancreatic ductal adenocarcinoma radiology reporting template: consensus statement of the Society of Abdominal Radiology and the American Pancreatic Association [J]. *Radiology*, 2014, 270(1): 248–260.
- [148] SCHURR P G, STRATE T, RESE K, et al. Aggressive surgery improves long-term survival in neuroendocrine pancreatic tumors: an institutional experience [J]. *Ann Surg*, 2007, 245(2): 273–281.
- [149] JIN K Z, XU J, CHEN J, et al. Surgical management for non-functional pancreatic neuroendocrine neoplasms with synchronous liver metastasis: a consensus from the Chinese Study Group for Neuroendocrine Tumors (CSNET) [J]. *Int J Oncol*, 2016, 49(5): 1991–2000.
- [150] BERTANI E, FAZIO N, BOTTERI E, et al. Resection of the primary pancreatic neuroendocrine tumor in patients with unresectable liver metastases: possible indications for a multimodal approach [J]. *Surgery*, 2014, 155(4): 607–614.
- [151] DE JONG M C, FARNELL M B, SCLABAS G, et al. Liver-directed therapy for hepatic metastases in patients undergoing pancreaticoduodenectomy: a dual-center analysis [J]. *Ann Surg*, 2010, 252(1): 142–148.
- [152] OBERG K, KVOLS L, CAPLIN M, et al. Consensus report on the use of somatostatin analogs for the management of neuroendocrine tumors of the gastroenteropancreatic system [J]. *Ann Oncol*, 2004, 15(6): 966–973.
- [153] HAN X, LOU W H. Concomitant pancreatic neuroendocrine tumors in hereditary tumor syndromes: who, when and how to operate? [J]. *J Pancreatol*, 2019, 2(2): 48–53.
- [154] CHEN L H, ZHOU L, ZHANG M, et al. Clinicopathological features and prognostic validity of WHO grading classification of SI-NENs [J]. *BMC Cancer*, 2017, 17(1): 521.
- [155] NESTI C, BRÄUTIGAM K, BENAVENT M, et al. Hemicolectomy versus appendectomy for patients with appendiceal neuroendocrine tumours 1–2 cm in size: a retrospective, Europe-wide, pooled cohort study [J]. *Lancet Oncol*, 2023, 24(2): 187–194.
- [156] KALTSAS G, WALTER T, KNIGGE U, et al. European Neuroendocrine Tumor Society (ENETS) 2023 guidance paper for appendiceal neuroendocrine tumours (aNET) [J]. *J Neuroendocrinol*, 2023, 35(10): e13332.
- [157] PARTELLI S, INAMA M, RINKE A, et al. Long-term outcomes of surgical management of pancreatic neuroendocrine tumors with synchronous liver metastases [J]. *Neuroendocrinology*, 2015, 102(1/2): 68–76.
- [158] CHI Y, JIANG L M, SHI S S, et al. Chinese expert consensus on multidisciplinary diagnosis and treatment of pancreatic neuroendocrine liver metastases [J]. *J Pancreatol*, 2023, 6(4): 139–150.
- [159] FRILLING A, MODLIN I M, KIDD M, et al. Recommendations for management of patients with neuroendocrine liver metastases [J]. *Lancet Oncol*, 2014, 15(1): e8–e21.
- [160] MACHAIRAS N, DASKALAKIS K, FELEKOURAS E, et al. Currently available treatment options for neuroendocrine liver metastases [J]. *Ann Gastroenterol*, 2021, 34(2): 130–141.
- [161] GROZINSKY-GLASBERG S, DAVAR J, HOFLAND J, et al. European neuroendocrine tumor society (ENETS) 2022 guidance paper for carcinoid syndrome and carcinoid heart disease [J]. *J Neuroendocrinol*, 2022, 34(7): e13146.
- [162] VAN DEN HEEDE K, VAN BEEK D J, VAN SLYCKE S, et al. Surgery for advanced neuroendocrine tumours of the small bowel: recommendations based on a consensus meeting of the European Society of Endocrine Surgeons (ESES) [J]. *Br J Surg*, 2024, 111(4): znae082.
- [163] LEWIS A, RAOOF M, ITUARTE P H G, et al. Resection of the primary gastrointestinal neuroendocrine tumor improves survival with or without liver treatment [J]. *Ann Surg*, 2019, 270(6): 1131–1137.

- [164] NORLÉN O, STÅLBERG P, ZEDENIUS J, et al. Outcome after resection and radiofrequency ablation of liver metastases from small intestinal neuroendocrine tumours [J] . *Br J Surg*, 2013, 100(11): 1505–1514.
- [165] FRILLING A, LI J, MALAMUTMANN E, et al. Treatment of liver metastases from neuroendocrine tumours in relation to the extent of hepatic disease [J] . *Br J Surg*, 2009, 96(2): 175–184.
- [166] SCOTT A T, BREHENY P J, KECK K J, et al. Effective cytoreduction can be achieved in patients with numerous neuroendocrine tumor liver metastases (NETLMs) [J] . *Surgery*, 2019, 165(1): 166–175.
- [167] MAYO S C, DE JONG M C, PULITANO C, et al. Surgical management of hepatic neuroendocrine tumor metastasis: results from an international multi-institutional analysis [J] . *Ann Surg Oncol*, 2010, 17(12): 3129–3136.
- [168] FAIRWEATHER M, SWANSON R, WANG J P, et al. Management of neuroendocrine tumor liver metastases: long-term outcomes and prognostic factors from a large prospective database [J] . *Ann Surg Oncol*, 2017, 24(8): 2319–2325.
- [169] WILLIAMS J K, SCHWARZ J L, KEUTGEN X M. Surgery for metastatic pancreatic neuroendocrine tumors: a narrative review [J] . *Hepatobiliary Surg Nutr*, 2023, 12(1): 69–83.
- [170] HUANG X T, XIE J Z, CHEN L H, et al. Values of debulking surgery for unresectable well-differentiated metastatic pancreatic neuroendocrine tumors: a comparative study [J] . *Gastroenterol Rep*, 2023, 11: goad010.
- [171] MAXWELL J E, SHERMAN S K, O’ DORISIO T M, et al. Liver-directed surgery of neuroendocrine metastases: what is the optimal strategy? [J] . *Surgery*, 2016, 159(1): 320–333.
- [172] SAXENA A, CHUA T C, PERERA M, et al. Surgical resection of hepatic metastases from neuroendocrine neoplasms: a systematic review [J] . *Surg Oncol*, 2012, 21(3): e131–e141.
- [173] ERIKSSON J, STÅLBERG P, NILSSON A, et al. Surgery and radiofrequency ablation for treatment of liver metastases from midgut and foregut carcinoids and endocrine pancreatic tumors [J] . *World J Surg*, 2008, 32(5): 930–938.
- [174] MORGAN R E, POMMIER S J, POMMIER R F. Expanded criteria for debulking of liver metastasis also apply to pancreatic neuroendocrine tumors [J] . *Surgery*, 2018, 163(1): 218–225.
- [175] HALLET J, CLARKE C N. ASO practice guidelines series: Surgical management of gastrointestinal (midgut) neuroendocrine neoplasms [J] . *Ann Surg Oncol*, 2024, 31(3): 1704–1713.
- [176] SORBYE H, GRANDE E, PAVEL M, et al. European Neuroendocrine Tumor Society (ENETS) 2023 guidance paper for digestive neuroendocrine carcinoma [J] . *J Neuroendocrinol*, 2023, 35(3): e13249.
- [177] EADS J R, HALFDANARSON T R, ASMIS T, et al. Expert Consensus Practice Recommendations of the North American Neuroendocrine Tumor Society for the management of high grade gastroenteropancreatic and gynecologic neuroendocrine neoplasms [J] . *Endocr Relat Cancer*, 2023, 30(8): e220206.
- [178] GALLEBERG R B, KNIGGE U, TIENSUU JANSON E, et al. Results after surgical treatment of liver metastases in patients with high-grade gastroenteropancreatic neuroendocrine carcinomas [J] . *Eur J Surg Oncol*, 2017, 43(9): 1682–1689.
- [179] ASANO D, KUDO A, AKAHOSHI K, et al. Curative surgery and ki-67 value rather than tumor differentiation predict the survival of patients with high-grade neuroendocrine neoplasms [J] . *Ann Surg*, 2022, 276(2): e108–e113.
- [180] DU S D, WANG Z, SANG X T, et al. Surgical resection improves the outcome of the patients with neuroendocrine tumor liver metastases: large data from Asia [J] . *Medicine*, 2015, 94(2): e388.
- [181] CRIPPA S, PARTELLI S, BASSI C, et al. Long-term outcomes and prognostic factors in neuroendocrine carcinomas of the pancreas: Morphology matters [J] . *Surgery*, 2016, 159(3): 862–871.
- [182] YOSHIDA T, HIJIOKA S, HOSODA W, et al. Surgery for pancreatic neuroendocrine tumor G3 and carcinoma G3 should be considered separately [J] . *Ann Surg Oncol*, 2019, 26(5): 1385–1393.
- [183] SOGA J, YAKUWA Y, OSAKA M. Carcinoid syndrome: a statistical evaluation of 748 reported cases [J] . *J Exp Clin Cancer Res*, 1999, 18(2): 133–141.
- [184] FRILLING A, CLIFT A K. Therapeutic strategies for neuroendocrine liver metastases [J] . *Cancer*, 2015, 121(8): 1172–1186.
- [185] VALVI D, MEI X N, GUPTA M, et al. Younger age is associated with improved survival in patients undergoing liver transplantation alone for metastatic neuroendocrine tumors [J] . *J Gastrointest Surg*, 2021, 25(6): 1487–1493.
- [186] LINE P D, DUELAND S. Liver transplantation for secondary liver tumours: the difficult balance between survival and recurrence [J] . *J Hepatol*, 2020, 73(6): 1557–1562.
- [187] LIM C, LAHAT E, OSSEIS M, et al. Liver transplantation for neuroendocrine tumors: what have we learned? [J] . *Semin Liver Dis*, 2018, 38(4): 351–356.
- [188] SPOLVERATO G, BAGANTE F, TSILIMIGRAS D I, et al. Liver transplantation in patients with liver metastases from neuroendocrine tumors [J] . *Minerva Chir*, 2019, 74(5): 399–406.
- [189] MAZZAFERRO V, PULVIRENTI A, COPPA J. Neuroendocrine tumors metastatic to the liver: How to select patients for liver transplantation? [J] . *J Hepatol*, 2007, 47(4): 460–466.
- [190] ROSSI R E, BURROUGHS A K, CAPLIN M E. Liver transplantation for unresectable neuroendocrine tumor liver metastases [J] . *Ann Surg Oncol*, 2014, 21(7): 2398–2405.
- [191] MAZZAFERRO V, SPOSITO C, COPPA J, et al. The long-term benefit of liver transplantation for hepatic metastases from neuroendocrine tumors [J] . *Am J Transplant*, 2016, 16(10): 2892–2902.
- [192] KIM J, ZIMMERMAN M A, HONG J C. Liver transplantation in the treatment of unresectable hepatic metastasis from neuroendocrine tumors [J] . *J Gastrointest Oncol*, 2020, 11(3): 601–608.
- [193] PAVEL M, BAUDIN E, COUVELARD A, et al. ENETS consensus guidelines for the management of patients with liver and other distant metastases from neuroendocrine neoplasms of foregut, midgut, hindgut, and unknown primary [J] .

- Neuroendocrinology, 2012, 95(2): 157–176.
- [194] CHEN L H, CHEN J. Perspective of neo–adjuvant/conversion and adjuvant therapy for pancreatic neuroendocrine tumors [J] . J Pancreatol, 2019, 2(3): 91–99.
- [195] PARTELLI S, LANDONI L, BARTOLOMEI M, et al. Neoadjuvant ¹⁷⁷Lu–DOTATATE for non–functioning pancreatic neuroendocrine tumours (NEOLUPANET): multicentre phase II study [J] . Br J Surg, 2024, 111(9): znae178.
- [196] PARGHANE R V, BHANDARE M, CHAUDHARI V, et al. Surgical feasibility, determinants, and overall efficacy of neoadjuvant ¹⁷⁷Lu–DOTATATE PRRT for locally advanced unresectable gastroenteropancreatic neuroendocrine tumors [J] . J Nucl Med, 2021, 62(11): 1558–1563.
- [197] VEZZOSI D, BENNET A, ROCHAIX P, et al. Octreotide in insulinoma patients: efficacy on hypoglycemia, relationships with octreoscan scintigraphy and immunostaining with anti–sst2A and anti–sst5 antibodies [J] . Eur J Endocrinol, 2005, 152(5): 757–767.
- [198] WOLTERING E A, WRIGHT A E, STEVENS M A, et al. Development of effective prophylaxis against intraoperative carcinoid crisis [J] . J Clin Anesth, 2016, 32: 189–193.
- [199] WOLIN E M, BENSON III A B. Systemic treatment options for carcinoid syndrome: a systematic review [J] . Oncology, 2019, 96(6): 273–289.
- [200] BRODER M S, BEENHOUWER D, STROSBERG J R, et al. Gastrointestinal neuroendocrine tumors treated with high dose octreotide–LAR: a systematic literature review [J] . World J Gastroenterol, 2015, 21(6): 1945–1955.
- [201] WOLIN E M, JARZAB B, ERIKSSON B, et al. Phase III study of pasireotide long–acting release in patients with metastatic neuroendocrine tumors and carcinoid symptoms refractory to available somatostatin analogues [J] . Drug Des Devel Ther, 2015, 9: 5075–5086.
- [202] PAVEL M, VALLE J W, ERIKSSON B, et al. ENETS consensus guidelines for the standards of care in neuroendocrine neoplasms: systemic therapy–biotherapy and novel targeted agents [J] . Neuroendocrinology, 2017, 105(3): 266–280.
- [203] PAVEL M, GROSS D J, BENAVENT M, et al. Telotristat ethyl in carcinoid syndrome: safety and efficacy in the TELECAST phase 3 trial [J] . Endocr Relat Cancer, 2018, 25(3): 309–322.
- [204] ITO T, LEE L, JENSEN R T. Treatment of symptomatic neuroendocrine tumor syndromes: recent advances and controversies [J] . Expert Opin Pharmacother, 2016, 17(16): 2191–2205.
- [205] GIUSTINA A, BARKHOUDARIAN G, BECKERS A, et al. Multidisciplinary management of acromegaly: a consensus [J] . Rev Endocr Metab Disord, 2020, 21(4): 667–678.
- [206] TRAINER P J, DRAKE W M, KATZNELSON L, et al. Treatment of acromegaly with the growth hormone–receptor antagonist pegvisomant [J] . N Engl J Med, 2000, 342(16): 1171–1177.
- [207] PETERSENN S, FLESERIU M, CASANUEVA F, et al. Author Correction: diagnosis and management of prolactin–secreting pituitary adenomas: a Pituitary Society international consensus statement [J] . Nat Rev Endocrinol, 2023, 20: 62.
- [208] FLESERIU M, AUCHUS R, BANCOS I, et al. Consensus on diagnosis and management of Cushing’s disease: a guideline update [J] . Lancet Diabetes Endocrinol, 2021, 9(12): 847–875.
- [209] DELIVANIS D A, SHARMA A, HAMIDI O, et al. Advances in the diagnosis and medical management of Cushing’s syndrome [M] //Advances in treatment and management in surgical endocrinology. Amsterdam: Elsevier, 2020: 151–174.
- [210] LENDERS J W M, EISENHOFER G, MANNELLI M, et al. Pheochromocytoma [J] . Lancet, 2005, 366(9486): 665–675.
- [211] FAGUNDES G F C, ALMEIDA M Q. Perioperative management of pheochromocytomas and sympathetic paragangliomas [J] . J Endocr Soc, 2022, 6(2): bvac004.
- [212] ZAGZAG J, HU M I, FISHER S B, et al. Hypercalcemia and cancer: differential diagnosis and treatment [J] . CA Cancer J Clin, 2018, 68(5): 377–386.
- [213] JUNAID S Z S, PATEL P, PATEL J B. Cinacalcet [M] . Treasure Island (FL): StatPearls Publishing, 2024.
- [214] RINKE A, MÜLLER H H, SCHADE–BRITTINGER C, et al. Placebo–controlled, double–blind, prospective, randomized study on the effect of octreotide LAR in the control of tumor growth in patients with metastatic neuroendocrine midgut tumors: a report from the PROMID study group [J] . J Clin Oncol, 2009, 27(28): 4656–4663.
- [215] BAUDIN E, CAPDEVILA J, HÖRSCH D, et al. Treatment of advanced BP–NETS with lanreotide autogel/depot vs placebo: the phase III SPINET study [J] . Endocr Relat Cancer, 2024, 31(9): e230337.
- [216] PAVEL M, ĆWIKŁA J B, LOMBARD–BOHAS C, et al. Efficacy and safety of high–dose lanreotide autogel in patients with progressive pancreatic or midgut neuroendocrine tumours: CLARINET FORTE phase 2 study results [J] . Eur J Cancer, 2021, 157: 403–414.
- [217] STROSBERG J, EL–HADDAD G, WOLIN E, et al. Phase 3 trial of ¹⁷⁷Lu–dotatate for midgut neuroendocrine tumors [J] . N Engl J Med, 2017, 376(2): 125–135.
- [218] RAVEROT G, BURMAN P, MCCORMACK A, et al. European Society of Endocrinology clinical practice guidelines for the management of aggressive pituitary tumours and carcinomas [J] . Eur J Endocrinol, 2018, 178(1): G1–G24.
- [219] YAO J C, FAZIO N, SINGH S, et al. Everolimus for the treatment of advanced, non–functional neuroendocrine tumours of the lung or gastrointestinal tract (RADIANT–4): a randomised, placebo–controlled, phase 3 study [J] . Lancet, 2016, 387(10022): 968–977.
- [220] LANG M, HACKERT T, ANAMATEROU C. Long–term effect of everolimus in recurrent thymic neuroendocrine neoplasia [J] . Clin Endocrinol, 2021, 95(5): 744–751.
- [221] PAVEL M E, HAINSWORTH J D, BAUDIN E, et al. Everolimus plus octreotide long–acting repeatable for the treatment of advanced neuroendocrine tumours associated with carcinoid syndrome (RADIANT–2): a randomised, placebo–controlled, phase 3 study [J] . Lancet, 2011, 378(9808): 2005–2012.
- [222] FAZIO N, GRANBERG D, GROSSMAN A, et al. Everolimus

- plus octreotide long-acting repeatable in patients with advanced lung neuroendocrine tumors: analysis of the phase 3, randomized, placebo-controlled RADIANT-2 study [J]. *Chest*, 2013, 143(4): 955-962.
- [223] PAVEL M E, BAUDIN E, ÖBERG K E, et al. Efficacy of everolimus plus octreotide LAR in patients with advanced neuroendocrine tumor and carcinoid syndrome: final overall survival from the randomized, placebo-controlled phase 3 RADIANT-2 study [J]. *Ann Oncol*, 2019, 30(12): 2010.
- [224] CASTELLANO D, BAJETTA E, PANNEERSELVAM A, et al. Everolimus plus octreotide long-acting repeatable in patients with colorectal neuroendocrine tumors: a subgroup analysis of the phase III RADIANT-2 study [J]. *Oncologist*, 2013, 18(1): 46-53.
- [225] PANZUTO F, RINZIVILLO M, SPADA F, et al. Everolimus in pancreatic neuroendocrine carcinomas G3 [J]. *Pancreas*, 2017, 46(3): 302-305.
- [226] WANG Y H, JIN K Z, TAN H Y, et al. Sunitinib is effective and tolerable in Chinese patients with advanced pancreatic neuroendocrine tumors: a multicenter retrospective study in China [J]. *Cancer Chemother Pharmacol*, 2017, 80(3): 507-516.
- [227] RAYMOND E, DAHAN L, RAOUL J L, et al. Sunitinib malate for the treatment of pancreatic neuroendocrine tumors [J]. *N Engl J Med*, 2011, 364(6): 501-513.
- [228] RAVAUD A, DE LA FOUCHARDIÈRE C, CARON P, et al. A multicenter phase II study of sunitinib in patients with locally advanced or metastatic differentiated, anaplastic or medullary thyroid carcinomas: mature data from the THYSU study [J]. *Eur J Cancer*, 2017, 76: 110-117.
- [229] BAUDIN E, GOICHOT B, BERRUTI A, et al. Sunitinib for metastatic progressive pheochromocytomas and paragangliomas: results from FIRSTMAPPP, an academic, multicentre, international, randomised, placebo-controlled, double-blind, phase 2 trial [J]. *Lancet*, 2024, 403(10431): 1061-1070.
- [230] CHEN J Y, JI Q H, BAI C M, et al. Surufatinib in Chinese patients with locally advanced or metastatic differentiated thyroid cancer and medullary thyroid cancer: a multicenter, open-label, phase II trial [J]. *Thyroid*, 2020, 30(9): 1245-1253.
- [231] CAPDEVILA J, FAZIO N, LOPEZ C, et al. Lenvatinib in patients with advanced grade 1/2 pancreatic and gastrointestinal neuroendocrine tumors: results of the phase II TALENT trial (GETNE1509) [J]. *J Clin Oncol*, 2021, 39(20): 2304-2312.
- [232] SCHLUMBERGER M, JARZAB B, CABANILLAS M E, et al. A phase II trial of the multitargeted tyrosine kinase inhibitor lenvatinib (E7080) in advanced medullary thyroid cancer [J]. *Clin Cancer Res*, 2016, 22(1): 44-53.
- [233] CHAN J A, GEYER S, ZEMLA T, et al. Phase 3 trial of cabozantinib to treat advanced neuroendocrine tumors [J]. *N Engl J Med*, 2024.
- [234] ELISEI R, SCHLUMBERGER M J, MÜLLER S P, et al. Cabozantinib in progressive medullary thyroid cancer [J]. *J Clin Oncol*, 2013, 31(29): 3639-3646.
- [235] WELLS S A Jr, ROBINSON B G, GAGEL R F, et al. Vandetanib in patients with locally advanced or metastatic medullary thyroid cancer: a randomized, double-blind phase III trial [J]. *J Clin Oncol*, 2012, 30(2): 134-141.
- [236] LI D P, CHI Y, CHEN X H, et al. Anlotinib in locally advanced or metastatic medullary thyroid carcinoma: a randomized, double-blind phase II B trial [J]. *Clin Cancer Res*, 2021, 27(13): 3567-3575.
- [237] KUNZ P L, GRAHAM N T, CATALANO P J, et al. Randomized study of temozolomide or temozolomide and capecitabine in patients with advanced pancreatic neuroendocrine tumors (ECOG-ACRIN E2211) [J]. *J Clin Oncol*, 2023, 41(7): 1359-1369.
- [238] WANG W, ZHANG Y, PENG Y, et al. A ki-67 index to predict treatment response to the capecitabine/temozolomide regimen in neuroendocrine neoplasms: a retrospective multicenter study [J]. *Neuroendocrinology*, 2021, 111(8): 752-763.
- [239] CHI Y, SONG L J, LIU W L, et al. S-1/temozolomide versus S-1/temozolomide plus thalidomide in advanced pancreatic and non-pancreatic neuroendocrine tumours (STEM): a randomised, open-label, multicentre phase 2 trial [J]. *EClinicalMedicine*, 2022, 54: 101667.
- [240] AL-TOUBAH T, MORSE B, PELLE E, et al. Efficacy of FOLFOX in patients with aggressive pancreatic neuroendocrine tumors after prior capecitabine/temozolomide [J]. *Oncologist*, 2021, 26(2): 115-119.
- [241] GIROT P, BAUDIN E, SENELLART H, et al. Oxaliplatin and 5-fluorouracil in advanced well-differentiated digestive neuroendocrine tumors: a multicenter national retrospective study from the French Group of endocrine tumors [J]. *Neuroendocrinology*, 2022, 112(6): 537-546.
- [242] LACOMBE C, PERRIER M, HENTIC O, et al. FOLFOX-bevacizumab chemotherapy in patients with metastatic neuroendocrine tumors [J]. *J Neuroendocrinol*, 2023, 35(1): e13227.
- [243] LAMARCA A, ELLIOTT E, BARRIUSO J, et al. Chemotherapy for advanced non-pancreatic well-differentiated neuroendocrine tumours of the gastrointestinal tract, a systematic review and meta-analysis: a lost cause? [J]. *Cancer Treat Rev*, 2016, 44: 26-41.
- [244] SORBYE H, WELIN S, LANGER S W, et al. Predictive and prognostic factors for treatment and survival in 305 patients with advanced gastrointestinal neuroendocrine carcinoma (WHO G3): the NORDIC NEC study [J]. *Ann Oncol*, 2013, 24(1): 152-160.
- [245] APOSTOLIDIS L, DAL BUONO A, MEROLA E, et al. Multicenter analysis of treatment outcomes for systemic therapy in well differentiated grade 3 neuroendocrine tumors (NET G3) [J]. *Cancers*, 2021, 13(8): 1936.
- [246] RAVEROT G, ILIE M D, LASOLLE H, et al. Aggressive pituitary tumours and pituitary carcinomas [J]. *Nat Rev Endocrinol*, 2021, 17: 671-684.
- [247] HADOUX J, SCHLUMBERGER M. Chemotherapy and tyrosine-kinase inhibitors for medullary thyroid cancer [J]. *Best Pract Res Clin Endocrinol Metab*, 2017, 31(3): 335-347.

- [248] NIEMEIJER N D, ALBLAS G, VAN HULSTEIJN L T, et al. Chemotherapy with cyclophosphamide, vincristine and dacarbazine for malignant paraganglioma and pheochromocytoma: systematic review and meta-analysis [J] . Clin Endocrinol, 2014, 81(5): 642–651.
- [249] AYALA-RAMIREZ M, FENG L, HABRA M A, et al. Clinical benefits of systemic chemotherapy for patients with metastatic pheochromocytomas or sympathetic extra-adrenal paragangliomas [J] . Cancer, 2012, 118(11): 2804–2812.
- [250] FAIVRE-FINN C, SNEE M, ASHCROFT L, et al. Concurrent once-daily versus twice-daily chemoradiotherapy in patients with limited-stage small-cell lung cancer (CONVERT): an open-label, phase 3, randomised, superiority trial [J] . Lancet Oncol, 2017, 18(8): 1116–1125.
- [251] SKARLOS D V, SAMANTAS E, BRIASSOULIS E, et al. Randomized comparison of early versus late hyperfractionated thoracic irradiation concurrently with chemotherapy in limited disease small-cell lung cancer: a randomized phase II study of the Hellenic Cooperative Oncology Group (HeCOG) [J] . Ann Oncol, 2001, 12(9): 1231–1238.
- [252] CHENG Y, SPIGEL D R, CHO B C, et al. Durvalumab after chemoradiotherapy in limited-stage small-cell lung cancer [J] . N Engl J Med, 2024;391(14):1313–1327.
- [253] HORN L, MANSFIELD A S, SZCZĘSNA A, et al. First-line atezolizumab plus chemotherapy in extensive-stage small-cell lung cancer [J] . N Engl J Med, 2018, 379(23): 2220–2229.
- [254] PAZ-ARES L, DVORKIN M, CHEN Y B, et al. Durvalumab plus platinum-etoposide versus platinum-etoposide in first-line treatment of extensive-stage small-cell lung cancer (CASPIAN): a randomised, controlled, open-label, phase 3 trial [J] . Lancet, 2019, 394: 1929–1939.
- [255] CHENG Y, HAN L, WU L, et al. Effect of first-line serplulimab vs placebo added to chemotherapy on survival in patients with extensive-stage small cell lung cancer: the ASTRUM-005 randomized clinical trial [J] . JAMA, 2022, 328(12): 1223–1232.
- [256] WANG J, ZHOU C C, YAO W X, et al. Adebrelimab or placebo plus carboplatin and etoposide as first-line treatment for extensive-stage small-cell lung cancer (CAPSTONE-1): a multicentre, randomised, double-blind, placebo-controlled, phase 3 trial [J] . Lancet Oncol, 2022, 23(6): 739–747.
- [257] EVANS W K, SHEPHERD F A, FELD R, et al. VP-16 and cisplatin as first-line therapy for small-cell lung cancer [J] . J Clin Oncol, 1985, 3(11): 1471–1477.
- [258] OKAMOTO H, WATANABE K, NISHIWAKI Y, et al. Phase II study of area under the plasma-concentration-versus-time curve-based carboplatin plus standard-dose intravenous etoposide in elderly patients with small-cell lung cancer [J] . J Clin Oncol, 1999, 17(11): 3540–3545.
- [259] NODA K, NISHIWAKI Y, KAWAHARA M, et al. Irinotecan plus cisplatin compared with etoposide plus cisplatin for extensive small-cell lung cancer [J] . N Engl J Med, 2002, 346(2): 85–91.
- [260] SCHMITTEL A, FISCHER VON WEIKERSTHAL L, SEBASTIAN M, et al. A randomized phase II trial of irinotecan plus carboplatin versus etoposide plus carboplatin treatment in patients with extended disease small-cell lung cancer [J] . Ann Oncol, 2006, 17(4): 663–667.
- [261] CHENG Y, WANG Q M, LI K, et al. Anlotinib vs placebo as third- or further-line treatment for patients with small cell lung cancer: a randomised, double-blind, placebo-controlled Phase 2 study [J] . Br J Cancer, 2021, 125(3): 366–371.
- [262] MOERTEL C G, KVOLS L K, O' CONNELL M J, et al. Treatment of neuroendocrine carcinomas with combined etoposide and cisplatin. Evidence of major therapeutic activity in the anaplastic variants of these neoplasms [J] . Cancer, 1991, 68(2): 227–232.
- [263] ZHANG P P, LI J, LI J, et al. Etoposide and cisplatin versus irinotecan and cisplatin as the first-line therapy for patients with advanced, poorly differentiated gastroenteropancreatic neuroendocrine carcinoma: a randomized phase 2 study [J] . Cancer, 2020, 126(Suppl 9): 2086–2092.
- [264] CHANTRILL L A, RANSOM D, CHAN D, et al. NABNEC: a randomised phase II study of nab-paclitaxel in combination with carboplatin as first line treatment of gastrointestinal neuroendocrine carcinomas (GI-NECs) [J] . J Clin Oncol, 2024, 42(3_suppl): 589–589.
- [265] FINE R L, GULATI A P, KRANTZ B A, et al. Capecitabine and temozolomide (CAPTEM) for metastatic, well-differentiated neuroendocrine cancers: the pancreas center at Columbia university experience [J] . Cancer Chemother Pharmacol, 2013, 71(3): 663–670.
- [266] OKITA N T, KATO K, TAKAHARI D, et al. Neuroendocrine tumors of the stomach: chemotherapy with cisplatin plus irinotecan is effective for gastric poorly-differentiated neuroendocrine carcinoma [J] . Gastric Cancer, 2011, 14(2): 161–165.
- [267] BAJETTA E, CATENA L, PROCOPIO G, et al. Are capecitabine and oxaliplatin (XELOX) suitable treatments for progressing low-grade and high-grade neuroendocrine tumours? [J] . Cancer Chemother Pharmacol, 2007, 59(5): 637–642.
- [268] MCNAMARA M G, SWAIN J, CRAIG Z, et al. NET-02: A randomised, non-comparative, phase II trial of nal-IRI/5-FU or docetaxel as second-line therapy in patients with progressive poorly differentiated extra-pulmonary neuroendocrine carcinoma [J] . EclinicalMedicine, 2023, 60: 102015.
- [269] LE D T, DURHAM J N, SMITH K N, et al. Mismatch repair deficiency predicts response of solid tumors to PD-1 blockade [J] . Science, 2017, 357(6349): 409–413.
- [270] KLEIN O, KEE D, MARKMAN B, et al. Immunotherapy of ipilimumab and nivolumab in patients with advanced neuroendocrine tumors: a subgroup analysis of the CA209-538 clinical trial for rare cancers [J] . Clin Cancer Res, 2020, 26(17): 4454–4459.
- [271] MULVEY C, RAJ N P, CHAN J A, et al. Phase II study of pembrolizumab-based therapy in previously treated extrapulmonary poorly differentiated neuroendocrine carcinomas: results of part A (pembrolizumab alone) [J] . J Clin Oncol, 2019, 37(4_suppl): 363.
- [272] FOTTNER C, APOSTOLIDIS L, FERRATA M, et al. A phase

- II, open label, multicenter trial of avelumab in patients with advanced, metastatic high-grade neuroendocrine carcinomas NEC G3 (WHO 2010) progressive after first-line chemotherapy (AVENEC) [J]. *J Clin Oncol*, 2019, 37(15_suppl): 4103–4103.
- [273] LU M, ZHANG P, ZHANG Y, et al. Efficacy, safety, and biomarkers of toripalimab in patients with recurrent or metastatic neuroendocrine neoplasms: a multiple-center phase I b trial [J]. *Clin Cancer Res*, 2020, 26(10):2337–2345.
- [274] YAO J C, STROSBERG J, FAZIO N, et al. Spaltalizumab in metastatic, well/poorly-differentiated neuroendocrine neoplasms [J]. *Endocr Relat Cancer*, 2021.
- [275] HICKS R J, KWEKKEBOOM D J, KRENNING E, et al. ENETS consensus guidelines for the standards of care in neuroendocrine neoplasia: peptide receptor radionuclide therapy with radiolabeled somatostatin analogues [J]. *Neuroendocrinology*, 2017, 105(3): 295–309.
- [276] CARLSEN E A, FAZIO N, GRANBERG D, et al. Peptide receptor radionuclide therapy in gastroenteropancreatic NEN G3: a multicenter cohort study [J]. *Endocr Relat Cancer*, 2019, 26(2): 227–239.
- [277] STROSBERG J R, CAPLIN M E, KUNZ P L, et al. ¹⁷⁷Lu-Dotatate plus long-acting octreotide versus high-dose long-acting octreotide in patients with midgut neuroendocrine tumours (NETTER-1): final overall survival and long-term safety results from an open-label, randomised, controlled, phase 3 trial [J]. *Lancet Oncol*, 2021, 22(12): 1752–1763.
- [278] STROSBERG J, WOLIN E, CHASEN B, et al. Health-related quality of life in patients with progressive midgut neuroendocrine tumors treated with ¹⁷⁷Lu-dotatate in the phase III NETTER-1 trial [J]. *J Clin Oncol*, 2018, 36(25): 2578–2584.
- [279] OHLENDORF F, WERNER R A, HENKENBERENS C, et al. Predictive and prognostic impact of blood-based inflammatory biomarkers in patients with gastroenteropancreatic neuroendocrine tumors commencing peptide receptor radionuclide therapy [J]. *Diagnostics*, 2021, 11(3): 504.
- [280] SUNDLÖV A, GLEISNER K S, TENNVALL J, et al. Phase II trial demonstrates the efficacy and safety of individualized, dosimetry-based ¹⁷⁷Lu-DOTATATE treatment of NET patients [J]. *Eur J Nucl Med Mol Imaging*, 2022, 49(11): 3830–3840.
- [281] BRABANDER T, VAN DER ZWAN W A, TEUNISSEN J J M, et al. Long-term efficacy, survival, and safety of [¹⁷⁷Lu-DOTA0, Tyr3] octreotate in patients with gastroenteropancreatic and bronchial neuroendocrine tumors [J]. *Clin Cancer Res*, 2017, 23(16): 4617–4624.
- [282] MAK I Y F, HAYES A R, KHOO B, et al. Peptide receptor radionuclide therapy as a novel treatment for metastatic and invasive pheochromocytoma and paraganglioma [J]. *Neuroendocrinology*, 2019, 109(4): 287–298.
- [283] STROSBERG J, MIZUNO N, DOI T, et al. Efficacy and safety of pembrolizumab in previously treated advanced neuroendocrine tumors: results from the phase II KEYNOTE-158 study [J]. *Clin Cancer Res*, 2020, 26(9): 2124–2130.
- [284] CAPDEVILA J, HERNANDO J, TEULE A, et al. Durvalumab plus tremelimumab for the treatment of advanced neuroendocrine neoplasms of gastroenteropancreatic and lung origin [J]. *Nat Commun*, 2023, 14: 2973.
- [285] BECKER J C, STANG A, DECAPRIO J A, et al. Merkel cell carcinoma [J]. *Nat Rev Dis Primers*, 2017, 3: 17077.
- [286] KIM S, WUTHRICK E, BLAKAJ D M, et al. LBA42 Combined nivolumab and ipilimumab with or without stereotactic body radiation therapy for advanced Merkel cell carcinoma [J]. *Ann Oncol*, 2022, 33: S1409–S1410.
- [287] NGHIEM P T, BHATIA S, LIPSON E J, et al. PD-1 blockade with pembrolizumab in advanced merkel-cell carcinoma [J]. *N Engl J Med*, 2016, 374(26): 2542–2552.
- [288] NGHIEM P, BHATIA S, LIPSON E J, et al. Three-year survival, correlates and salvage therapies in patients receiving first-line pembrolizumab for advanced Merkel cell carcinoma [J]. *J Immunother Cancer*, 2021, 9(4): e002478.
- [289] BECKER J C, UGUREL S, LEITER-STOPPKE U, et al. Adjuvant immunotherapy with nivolumab (NIVO) versus observation in completely resected Merkel cell carcinoma (MCC): disease-free survival (DFS) results from ADMEC-O, a randomized, open-label phase II trial [J]. *Ann Oncol*, 2022, 33: S903.
- [290] SUBBIAH V, HU M I, WIRTH L J, et al. Pralsetinib for patients with advanced or metastatic RET-altered thyroid cancer (ARROW): a multi-cohort, open-label, registrational, phase 1/2 study [J]. *Lancet Diabetes Endocrinol*, 2021, 9(8): 491–501.
- [291] PAVEL M, O' TOOLE D, COSTA F, et al. ENETS consensus guidelines update for the management of distant metastatic disease of intestinal, pancreatic, bronchial neuroendocrine neoplasms (NEN) and NEN of unknown primary site [J]. *Neuroendocrinology*, 2016, 103(2): 172–185.
- [292] CARMONA-BAYONAS A, JIMÉNEZ-FONSECA P, LAMARCA Á, et al. Prediction of progression-free survival in patients with advanced, well-differentiated, neuroendocrine tumors being treated with a somatostatin analog: the GETNE-TRASGU study [J]. *J Clin Oncol*, 2019, 37(28): 2571–2580.
- [293] CAPLIN M E, PAVEL M, ĆWIKŁA J B, et al. Anti-tumour effects of lanreotide for pancreatic and intestinal neuroendocrine tumours: the CLARINET open-label extension study [J]. *Endocr Relat Cancer*, 2016, 23(3): 191–199.
- [294] FIORE F, DEL PRETE M, FRANCO R, et al. Transarterial embolization (TAE) is equally effective and slightly safer than transarterial chemoembolization (TACE) to manage liver metastases in neuroendocrine tumors [J]. *Endocrine*, 2014, 47(1): 177–182.
- [295] National Comprehensive Cancer Network. NCCN clinical practice guidelines in oncology: neuroendocrine and adrenal tumors, V.2.2021 [EB/OL]. [2024-11-15]. https://www.nccn.org/professionals/physician_gls/f_guidelines.asp.
- [296] GOERING J D, MAHVI D M, NIEDERHUBER J E, et al. Cryoablation and liver resection for noncolorectal liver metastases [J]. *Am J Surg*, 2002, 183(4): 384–389.
- [297] MOHAN H, NICHOLSON P, WINTER D C, et al. Radiofrequency ablation for neuroendocrine liver metastases: a systematic review [J]. *J Vasc Interv Radiol*, 2015, 26(7):

- 935-942.e1.
- [298] AKYILDIZ H Y, MITCHELL J, MILAS M, et al. Laparoscopic radiofrequency thermal ablation of neuroendocrine hepatic metastases: long-term follow-up [J] . *Surgery*, 2010, 148(6): 1288-1293; discussion 1293.
- [299] STROSBERG J R, CHEEMA A, KVOLS L K. A review of systemic and liver-directed therapies for metastatic neuroendocrine tumors of the gastroenteropancreatic tract [J] . *Cancer Control*, 2011, 18(2): 127-137.
- [300] PERICLEOUS M, CAPLIN M E, TSOCHATZIS E, et al. Hepatic artery embolization in advanced neuroendocrine tumors: efficacy and long-term outcomes [J] . *Asia Pac J Clin Oncol*, 2016, 12(1): 61-69.
- [301] 刘一铭, 连帆, 周翔飞, 等. 肝动脉栓塞术联合长效奥曲肽降低中低级别神经内分泌瘤肝转移负荷的疗效及安全性分析 [J] . *中华医学杂志*, 2019, 99(15): 1142-1146.
- LIU Y M, LIAN F, ZHOU X F, et al. Safety and efficacy of transarterial embolization combined with octreotide LAR on reducing tumor burden for neuroendocrine tumor liver metastasis [J] . *Natl Med J China*, 2019, 99(15): 1142-1146.
- [302] 刘海宽, 陈文川, 刘一铭, 等. 肝动脉栓塞术治疗42例低-中低级别乏血供型神经内分泌肿瘤肝转移的近期疗效及安全性分析 [J] . *中华介入放射学电子杂志*, 2020, 8(2): 130-134.
- LIU H K, CHEN W C, LIU Y M, et al. Transarterial embolization in the treatment of 42 patients with low-to-intermediate grade neuroendocrine neoplasm liver metastasis with hypovascular pattern: an analysis of the short-term efficacy and safety [J] . *Chin J Interv Radiol Electron Ed*, 2020, 8(2): 130-134.
- [303] 王于, 陈洁. 胰腺神经内分泌肿瘤复杂肝转移的介入及药物治疗策略 [J] . *协和医学杂志*, 2020, 11(4): 389-394.
- WANG Y, CHEN J. The Management strategies of interventional therapy and drug therapy of complicated pancreatic neuroendocrine neoplasms with liver metastases [J] . *Med J Peking Union Med Coll Hosp*, 2020, 11(4): 389-394.
- [304] CHEN L, YANG D, YUSUFU Y, et al. Trans arterial embolisation for liver metastasis in patients with well differentiated grade 3 gastroenteropancreatic neuroendocrine tumors [J] . *J Neuroendocrinol*, 2024, 36: 180.
- [305] LIU Y M, LIU H K, CHEN W C, et al. Prolonged progression-free survival achieved by octreotide LAR plus transarterial embolization in low-to-intermediate grade neuroendocrine tumor liver metastases with high hepatic tumor burden [J] . *Cancer Med*, 2022, 11(13): 2588-2600.
- [306] DEL PRETE M, FIORE F, MODICA R, et al. Hepatic arterial embolization in patients with neuroendocrine tumors [J] . *J Exp Clin Cancer Res*, 2014, 33: 43.
- [307] ZENER R, YOON H, ZIV E, et al. Outcomes after transarterial embolization of neuroendocrine tumor liver metastases using spherical particles of different sizes [J] . *Cardiovasc Intervent Radiol*, 2019, 42(4): 569-576.
- [308] SCHAARSCHMIDT B M, WILDGRUBER M, KLOECKNER R, et al. ⁹⁰Y radioembolization in the treatment of neuroendocrine neoplasms: results of an international multicenter retrospective study [J] . *J Nucl Med*, 2022, 63(5): 679-685.
- [309] SAXENA A, CHUA T C, BESTER L, et al. Factors predicting response and survival after yttrium-90 radioembolization of unresectable neuroendocrine tumor liver metastases: a critical appraisal of 48 cases [J] . *Ann Surg*, 2010, 251(5): 910-916.
- [310] BHAGAT N, REYES D K, LIN M D, et al. Phase II study of chemoembolization with drug-eluting beads in patients with hepatic neuroendocrine metastases: high incidence of biliary injury [J] . *Cardiovasc Intervent Radiol*, 2013, 36(2): 449-459.
- [311] TAÏEB D, WANNA G B, AHMAD M, et al. Clinical consensus guideline on the management of pheochromocytoma and paraganglioma in patients harbouring germline SDHD pathogenic variants [J] . *Lancet Diabetes Endocrinol*, 2023, 11(5): 345-361.
- [312] BEAN M B, LIU Y, JIANG R, et al. Small cell and squamous cell carcinomas of the head and neck: comparing incidence and survival trends based on surveillance, epidemiology, and end results (SEER) data [J] . *Oncologist*, 2019, 24(12): 1562-1569.
- [313] VAN DER LAAN T P, IEPSMA R, WITJES M J, et al. Meta-analysis of 701 published cases of sinonasal neuroendocrine carcinoma: the importance of differentiation grade in determining treatment strategy [J] . *Oral Oncol*, 2016, 63: 1-9.
- [314] POINTER K B, KO H C, BROWER J V, et al. Small cell carcinoma of the head and neck: an analysis of the National Cancer Database [J] . *Oral Oncol*, 2017, 69: 92-98.
- [315] MOLITCH M E. Diagnosis and treatment of pituitary adenomas: a review [J] . *JAMA*, 2017, 317(5): 516-524.
- [316] DUMOT C, MANTZIARIS G, DAYAWANSA S, et al. Stereotactic radiosurgery for nonfunctioning pituitary tumor: a multicenter study of new pituitary hormone deficiency [J] . *Neuro-oncology*, 2024, 26(4): 715-723.
- [317] KANNER A A, CORN B W, GREENMAN Y. Radiotherapy of nonfunctioning and gonadotroph adenomas [J] . *Pituitary*, 2009, 12(1): 15-22.
- [318] LOEFFLER J S, SHIH H A. Radiation therapy in the management of pituitary adenomas [J] . *J Clin Endocrinol Metab*, 2011, 96(7): 1992-2003.
- [319] TRITOS N A, MILLER K K. Diagnosis and management of pituitary adenomas: a review [J] . *JAMA*, 2023, 329(16): 1386-1398.
- [320] BOUCAI L, ZAFEREO M, CABANILLAS M E. Thyroid cancer: a review [J] . *JAMA*, 2024, 331(5): 425-435.
- [321] MANIAKAS A, SULLIVAN A, HU M I, et al. Decreasing utilization for postoperative radiation therapy in locoregionally advanced medullary thyroid cancer [J] . *Head Neck*, 2024, 46(2): 328-335.
- [322] CHUN S G, SIMONE C B 2nd, AMINI A, et al. American Radium Society appropriate use criteria: radiation therapy for limited-stage SCLC 2020 [J] . *J Thorac Oncol*, 2021, 16(1): 66-75.
- [323] GRØNBERG B H, KILLINGBERG K T, FLØTTEN Ø, et al. High-dose versus standard-dose twice-daily thoracic radiotherapy for patients with limited stage small-cell lung

- cancer: an open-label, randomised, phase 2 trial [J] . *Lancet Oncol*, 2021, 22(3): 321-331.
- [324] MALIGNANCIES: E P T, HIGGINS K A, SIMONE C B 2nd, et al. American Radium Society appropriate use criteria on radiation therapy for extensive-stage SCLC [J] . *J Thorac Oncol*, 2021, 16(1): 54-65.
- [325] MAY M S, KINSLOW C J, ADAMS C, et al. Outcomes for localized treatment of large cell neuroendocrine carcinoma of the lung in the United States [J] . *Transl Lung Cancer Res*, 2021, 10(1): 71-79.
- [326] WEGNER R E, ABEL S, HASAN S, et al. The role of adjuvant therapy for atypical bronchopulmonary carcinoids [J] . *Lung Cancer*, 2019, 131: 90-94.
- [327] UPRETY D, HALFDANARSON T R, MOLINA J R, et al. Pulmonary neuroendocrine tumors: adjuvant and systemic treatments [J] . *Curr Treat Options Oncol*, 2020, 21(11): 86.
- [328] ZHAO Y, GU H Y, FAN L M, et al. Comparison of clinical features and survival between thymic carcinoma and thymic carcinoid patients [J] . *Eur J Cardiothorac Surg*, 2017, 52(1): 33-38.
- [329] CATTRINI C, CERBONE L, RUBAGOTTI A, et al. Prognostic variables in patients with non-metastatic small-cell neuroendocrine carcinoma of the bladder: a population-based study [J] . *Clin Genitourin Cancer*, 2019, 17(4): e724-e732.
- [330] LIM J H, SUNDAR S. Prognosis of early stage small cell bladder cancer is not always dismal [J] . *ESMO Open*, 2019, 4(6): e000559.
- [331] NIU Q, LU Y Y, XU S G, et al. Clinicopathological characteristics and survival outcomes of bladder neuroendocrine carcinomas: a population-based study [J] . *Cancer Manag Res*, 2018, 10: 4479-4489.
- [332] TEMPFER C B, TISCHOFF I, DOGAN A, et al. Neuroendocrine carcinoma of the cervix: a systematic review of the literature [J] . *BMC Cancer*, 2018, 18(1): 530.
- [333] PANG L, YANG H, NING Y E, et al. Retrospective analysis of clinicopathological features and prognosis of gynecological small-cell carcinoma [J] . *Cancer Manag Res*, 2021, 13: 4529-4540.
- [334] DONG M L, GU X B, MA T R, et al. The role of radiotherapy in neuroendocrine cervical cancer: SEER-based study [J] . *Sci Prog*, 2021, 104(2): 368504211009336.
- [335] LIN L M, LIN Q, LIU J, et al. Prognostic factors and treatment comparison in small cell neuroendocrine carcinoma of the uterine cervix based on population analyses [J] . *Cancer Med*, 2020, 9(18): 6524-6532.
- [336] BHATIA S, STORER B E, IYER J G, et al. Adjuvant radiation therapy and chemotherapy in merkel cell carcinoma: survival analyses of 6 908 cases from the national cancer data base [J] . *J Natl Cancer Inst*, 2016, 108(9): djw042.
- [337] ANDRUSKA N, FISCHER-VALUCK B W, MAHAPATRA L, et al. Association between surgical margins larger than 1 cm and overall survival in patients with merkel cell carcinoma [J] . *JAMA Dermatol*, 2021, 157(5): 540-548.
- [338] ANDRUSKA N, MAHAPATRA L, BRENNEMAN R J, et al. Regional lymph node irradiation in locally advanced Merkel cell carcinoma reduces regional and distant relapse and improves disease-specific survival [J] . *Radiother Oncol*, 2021, 155: 246-253.
- [339] JANSEN T T G, TIMMERS H J L M, MARRES H A M, et al. Results of a systematic literature review of treatment modalities for jugulotympanic paraganglioma, stratified per Fisch class [J] . *Clin Otolaryngol*, 2018, 43(2): 652-661.
- [340] GIGLIOTTI M J, HASAN S, LIANG Y, et al. A 10-year experience of linear accelerator-based stereotactic radiosurgery/radiotherapy (SRS/SRT) for paraganglioma: a single institution experience and review of the literature [J] . *J Radiosurg SBRT*, 2018, 5(3): 183-190.
- [341] YAZICI G, KAHVECIOGLU A, YUCE SARI S, et al. Stereotactic radiotherapy for head and neck paragangliomas: how long should we wait for treatment response? [J] . *Radiother Oncol*, 2024, 195: 110232.
- [342] KOHLENBERG J, WELCH B, HAMIDI O, et al. Efficacy and safety of ablative therapy in the treatment of patients with metastatic pheochromocytoma and paraganglioma [J] . *Cancers*, 2019, 11(2): 195.
- [343] 窦 豆, 邱旭东, 陈莹莹, 等. “疏木六君子汤” 加减治疗 I 型胃神经内分泌肿瘤的临床观察 [J] . *临床肿瘤学杂志*, 2019, 24(9): 824-827.
- DOU D, QIU X D, CHEN Y Y, et al. The clinical observation of modified Shumu Liu junzi decoction for type I gastric neuroendocrine neoplasm [J] . *Chin Clin Oncol*, 2019, 24(9): 824-827.
- [344] CHEN Y Y, HAN D, ZHU J Q, et al. A prospective and retrospective clinical controlled observation of Chinese herbal decoction (SMLJ01) for type I gastric neuroendocrine tumors [J] . *Integr Cancer Ther*, 2020, 19: 1534735420958488.
- [345] 陈儒鹭, 陈琦双, 程梓轩, 等. 芪贞抑瘤方联合生长抑素类似物治疗晚期胰腺神经内分泌肿瘤的回顾性队列研究 [J] . *中日友好医院学报*, 2024, 38(3): 139-143.
- CHEN R A, CHEN Q S, CHENG Z X, et al. Retrospective cohort study of Qi Zhen Yi Liu Formula and somatostatin analogues in advanced pan-creatic neuroendocrine tumors [J] . *J China-Japan Friendship Hosp*, 2024, 38(3): 139-143.
- [346] 李 梅, 窦 豆, 罗 杰, 等. 中药联合生长抑素类似物治疗晚期胃肠胰腺神经内分泌肿瘤的疗效分析 [J] . *临床肿瘤学杂志*, 2017, 22(3): 238-242.
- LI M, DOU D, LUO J, et al. Clinical observation on traditional Chinese medicine in combination with somatostatin analogues for advanced gastroenteropancreatic neuroendocrine tumors [J] . *Chin Clin Oncol*, 2017, 22(3): 238-242.
- [347] 陈琦双, 陈儒鹭, 余芙欢, 等. 中西医结合治疗局限期胃神经内分泌癌的临床研究 [J] . *中日友好医院学报*, 2024, 38(3): 158-161.
- CHEN Q S, CHEN R A, YU F H, et al. A retrospective study on the treatment of localized gastric neuroendocrine carcinoma by integrating traditional Chinese and Western medicine [J] . *J China-Japan Friendship Hosp*, 2024, 38(3): 158-161.
- [348] LAMB B W, SEVDALIS N, VINCENT C, et al. Development and evaluation of a checklist to support decision making in cancer multidisciplinary team meetings: MDT-QuIC [J] . *Ann*

- Surg Oncol, 2012, 19(6): 1759–1765.
- [349] TAMAGNO G, SHEAHAN K, SKEHAN S J, et al. Initial impact of a systematic multidisciplinary approach on the management of patients with gastroenteropancreatic neuroendocrine tumor [J]. Endocrine, 2013, 44(2): 504–509.
- [350] PIETERMAN C R C, VALK G D. Update on the clinical management of multiple endocrine neoplasia type 1 [J]. Clin Endocrinol, 2022, 97(4): 409–423.
- [351] National Comprehensive Cancer Network. NCCN clinical practice guidelines in oncology: neuroendocrine and adrenal tumors, V.1.2024 [EB/OL]. [2024–11–15]. https://www.nccn.org/professionals/physician_gls/f_guidelines.asp.
- [352] National Comprehensive Cancer Network. NCCN clinical practice guidelines in oncology: kidney cancer, V.1.2025 [EB/OL]. [2024–11–15]. https://www.nccn.org/professionals/physician_gls/f_guidelines.asp.

(收稿日期: 2024-10-30 修回日期: 2024-12-12)

(责任编辑: 李广涛)

《中国抗癌协会神经内分泌肿瘤诊治指南（2025年版）》编撰小组

名誉主编

樊代明 空军军医大学西京医院消化内科

主 编

陈 洁 复旦大学附属肿瘤医院神经内分泌肿瘤中心、复旦大学附属肿瘤医院神经内分泌肿瘤科

聂勇战 空军军医大学西京医院消化内科

吴文铭 北京协和医院基本外科

副主编

李 洁 北京大学肿瘤医院消化肿瘤内科

李景南 北京协和医院消化内科

邵成浩 海军军医大学第二附属医院（上海长征医院）胰胆外科

谭煌英 中日友好医院中西医结合肿瘤内科

徐 巍 哈尔滨医科大学附属第一医院中西医结合科

殷晓煜 中山大学附属第一医院胆胰外科

虞先濬 复旦大学附属肿瘤医院胰腺外科

编 委

曹 丹 四川大学华西医院腹部肿瘤科

陈 萍 宁夏医科大学总医院肿瘤医院肿瘤内二科

陈小兵 河南省肿瘤医院（郑州大学附属肿瘤医院）肿瘤内科

崔久崧 吉林大学第一医院肿瘤科

冯 威 复旦大学附属肿瘤医院心理医学科

高 峻 山西省肿瘤医院消化内科

谷志涛 上海市胸科医院胸外科

郝 静 山东大学齐鲁医院肿瘤内科

黄 丹 复旦大学附属肿瘤医院病理科

霍 力 北京协和医院核医学科

纪 元 复旦大学附属中山医院病理科

蒋力明 中国医学科学院肿瘤医院影像诊断科

蒋文涛 天津市第一中心医院器官移植中心肝移植科

金佳斌 上海交通大学医学院附属瑞金医院胰腺外科、上海交通大学医学院附属瑞金医院海南医院普外科

李恩孝 西安交通大学第一附属医院肿瘤内科

李胜棉 河北医科大学第四医院消化科

李心翔 复旦大学附属肿瘤医院大肠外二科

李 媛 复旦大学附属肿瘤医院病理科

李永强 广西医科大学附属肿瘤医院消化肿瘤内科

林 原 中山大学附属第一医院病理科

蔺 蓉 华中科技大学同济医学院附属协和医院消化内科

刘 亮 复旦大学附属中山医院胰腺外科

刘 娜 海南省人民医院消化内科

刘雪梅	遵义医科大学附属医院消化内科	王 于	中山大学附属第一医院肿瘤介入科
刘 莹	广西医科大学第一附属医院老年消化内科	王 宇	复旦大学附属肿瘤医院头颈外科
刘自民	青岛大学附属医院肿瘤科	王 铮	西安交通大学第一附属医院胰腺外科
柳 江	新疆维吾尔自治区人民医院肿瘤科	徐 近	复旦大学附属肿瘤医院胰腺外科
卢 俊	山东第一医科大学附属省立医院(山东省立医院)胆胰外科	薛 玲	中山大学附属第七医院病理科
卢仁泉	复旦大学附属肿瘤医院检验科	杨润祥	云南省肿瘤医院内二科
卢瑗瑗	空军军医大学西京医院消化内科	叶 峰	厦门大学附属第一医院肿瘤内科
陆海波	哈尔滨医科大学附属肿瘤医院门诊化疗科	殷 飞	河北医科大学第四医院消化科
陆 明	北京大学肿瘤医院消化肿瘤内科	于江媛	北京大学肿瘤医院核医学科
罗 杰	中日友好医院病理科	曾 珊	中南大学湘雅医院肿瘤科
罗宴吉	中山大学附属第一医院医学影像科	张朝云	复旦大学附属华山医院内分泌科
茅 腾	上海市胸科医院胸外科	张素珍	山西省肿瘤医院消化内科
祁玉娟	青海省人民医院肿瘤内科	章 真	复旦大学附属肿瘤医院放疗中心
邱 萌	四川大学华西医院结直肠肿瘤中心	朱利明	浙江省肿瘤医院肿瘤内科
宋丽杰	郑州大学第一附属医院肿瘤科	秘 书	
宋 敏	郑州大学第一附属医院肿瘤科	陈洛海	复旦大学附属肿瘤医院神经内分泌肿瘤中心、复旦大学附属肿瘤医院神经内分泌肿瘤科
宋少莉	复旦大学附属肿瘤医院核医学科	梁 贇	复旦大学附属肿瘤医院神经内分泌肿瘤中心、复旦大学附属肿瘤医院神经内分泌肿瘤科
汤 伟	复旦大学附属肿瘤医院放射诊断科	王先泽	北京协和医院基本外科
唐 勇	新疆医科大学附属肿瘤医院消化内科		
王 峰	南京市第一医院核医学科		
王 鲁	复旦大学附属肿瘤医院肝脏外科		
王 玮	中山大学肿瘤防治中心胃外科		
王 馨	厦门大学附属中山医院肿瘤内科		

注：以上人员按汉语拼音字母为序。该指南经全体编撰成员审阅。